VOL. 33 N.º 1

ANAIS BRASILEIROS
DE
DERMATOLOGIA E SIFILOGRAFIA

MARÇO DE 1958

DIREÇÃO

Diretor: ANTAR PADILHA GONÇALVES, Rio de Janeiro
Redator-chefe: F. E. RABELLO, Rio de Janeiro
Redator-secretário: CECY MASCARENHAS DE MEDEIROS, Rio de Janeiro

REDAÇÃO

ENNIO CAMPOS, Rio Grande do Sul
H. CERRUTI, São Paulo
OSWALDO G. COSTA, Minas Gerais

PUBLICAÇÃO TRIMESTRAL DA
SOCIEDADE BRASILEIRA DE DERMATOLOGIA E SIFILOGRAFIA

RIO DE JANEIRO BRASIL

A DOENÇA VENOSA COMEÇA

NOS CAPILARES

uma fórmula adaptada

PROVEINASE

VITAMINADA

estase venosa

opoliototerapia
flebotônica e
vasoconstritora

fragilidade capilar

sinergia
vitaminada P e C

Fabricado no Brasil com licença especial dos LABORATOIRES MIDY, Paris, França - pelos
LABORATÓRIOS ENILA S. A. — RIO DE JANEIRO

DERMO-PLASTOL

PASTA POROSA

Ácido ortoxilbenzoico, oleos
volateis de origem vegetal.

TRATAMENTO DOS ECZEMAS

ECZEMAS, ERITEMAS, RACHADURAS, QUEIMADURAS. HERPES. IMPETIGO.

CALMANTE, ANTIPRURIGINOSA, REDUTORA-QUERATOPLASTICA.

LABORATÓRIOS ENILA S. A. - RUA RIACHUELO, 242 - C. POSTAL 484 — RIO
FILIAL: RUA MARQUES DE ITU, 202 — SÃO PAULO

ATELOR
ROCHE

ANTIMICÓTICO
INODORO

Pó — Pomada — Solução

ARSENOTERAPIA

INTRAMUSCULAR

ACETYLARSAN

Óxi-acetilamino-fenilarsinato de dietilamina

SOLUÇÃO NEUTRA E ESTÉRIL
ALTO TEOR EM ARSÊNICO
AÇÃO ANALÉPTICA

SÍFILIS ADQUIRIDA OU CONGÊNITA

NEUROSSÍFILIS

ESPIROQUETOSES

AMEBÍASE

DERMATOSES DIVERSAS

ACETYLARSAN PARA ADULTOS

Caixas de 10 e de 100 ampolas de 3 cm^3 de solução a 23,6 %

ACETYLARSAN INFANTIL

Caixas de 10 e de 100 ampolas de 2 cm^3 de solução a 9,4 %

Rhodia

A marca de confiança

RHODIA

Caixa Postal 8095 — São Paulo, SP

R-134-135

sulfato de kanamicina descoberto por H. Umezawa e col.

um antibiótico dramàticamente ativo

kantrex

sulfato de kanamicina injetável

bactericida contra uma grande variedade de microorganismos recalcitrantes, INCLUSIVE CONTRA OS ESTAFILOCOCOS RESISTENTES.

INFECÇÕES URINÁRIAS

INFECÇÕES DO TRATO RESPIRATÓRIO

OSTEOMIELITE

INFECÇÕES SEPTICÊMICAS

LABORTERAPICA-BRISTOL S. A. Ind. Quím. e Farm. - R. Carlos Gomes, 924 - Sto. Amaro (S. Paulo)

ANAIS BRASILEIROS

DE

DERMATOLOGIA E SIFILOGRAFIA

VOLUME 33 (1958)

DIREÇÃO

Diretor: ANTAR PADILHA GONÇALVES, Rio de Janeiro
Redator-chefe: F. E. RABELLO, Rio de Janeiro
Redator-secretário: CECY MASCARENHAS DE MEDEIROS, Rio de Janeiro

REDAÇÃO

ENNIO CAMPOS, Rio Grande do Sul
H. CERRUTI, São Paulo
OSWALDO G. COSTA, Minas Gerais

PUBLICAÇÃO TRIMESTRAL DA
SOCIEDADE BRASILEIRA DE DERMATOLOGIA E SIFILOGRAFIA

RIO DE JANEIRO BRASIL

Anais Brasileiros de Dermatologia e Sifilografia
Caixa postal 389 — Rio de Janeiro

VOL. 33 MARÇO DE 1958 N.° 1

Leishmaniose tegumentar queloidiana, com lesões ósseas

Domingos Silva

Êste trabalho visa a apresentar caso de leishmaniose que encerra diversos aspectos singulares.

Em primeiro lugar, sua longa evolução, datando de 18 anos, resistindo a tôdas as medidas terapêuticas empregadas. Sob o influxo de cada nova droga, o paciente acusa acentuadas melhoras, para logo a seguir voltar a apresentar um quadro clínico semelhante ao inicial, diferindo apenas na mutabilidade das lesões.

Pela generalização das eflorescências cutâneas, demasiadamente ricas em parasitos, encontrados mesmo na pele aparentemente sadia da circunvizinhança das lesões.

Apesar do grande número de lesões cutâneas e do superpovoamento das mesmas, nunca houve ataque às mucosas, ficando o processo, quando muito, detido ao nível das semimucosas, o que não deixa de ser estranho, reconhecida como é a tendência da leishmaniose tegumentar nas Américas de invadir as mucosas.

As lesões são de tipo nodular dérmico por excelência e mais raramente dermo-hipodérmicas, verificadas pelos exames histopatológicos.

Outro aspecto curioso do presente caso é que grande número de lesões apresenta aspecto nitidamente queloidiano, simulando, quando estudados isoladamente, o aspecto da blastomicose queloidiana de Jorge Lobo. Seria conveniente, portanto, incluir no quadro semiológico da leishmaiose tegumentar a *forma queloidiana*.

O paciente também apresenta acentuadas lesões ósseas, sobretudo ao nível dos dedos. Tanto os quirodátilos como os pododátilos acusam enormes deformações e reabsorção óssea (ver figs.). Êste

Professor Catedrático de Clínica Dermatológica da Fac. de Med. e Cir. da Univ. do Pará.

tema foi recentemente abordado por N. Guimarães e Y. Silva (1), que acentuaram a raridade de citações referentes a lesões ósseas da doença. O caso é, portanto, muito elucidativo e concorrerá certamente para o melhor conhecimento do assunto.

Tendo sido o paciene atacado de leshmaniose aos 5 anos de idade, houve marcado atraso em seu desenvolvimento corporal (fisicamente, R.M. parece um menino de 12 anos), com "deficit" sexual correspondente, bem assim com retardamento mental.

OBSERVAÇÃO CLÍNICA

R.M. (matrícula CD-109 da Clínica Dermatológica da Faculdade de Medicina do Pará), 23 anos, masculino, faioderma, paraense, sem profissão, solteiro, procedente do Município de Cametá, no Estado do Pará.

H.D.A. — Doente desde os 5 anos de idade sem ter feito tratamento até os 8 anos, quando veio para Belém e foi internado na Colônia de Marituba, sob suspeita de lepra. Reconhecida a inexatidão diagnóstica, logo foi enviado para o Hospital de Patologia Tropical, a êsse tempo mantido pelo SESP, em Belém. Medicou-se sem maior êxito e pouco depois foi enviado para a Santa Casa do Pará, onde permanece até hoje.

Exame dermatológico: o paciente apresenta atualmente as seguintes lesões:

1) cabeça: *a*) orelhas infiltradas e com numerosas lesões nodulares, sobretudo nas bordas, sendo que em diversos pontos notamos perda de substância devida a cicatrização de lesões anteriores; as lesões das orelhas são nìtidamente queloidianas, como na doença de Jorge Lobo; *b*) nariz deformado pela existência de cicatrizes retráteis com perda de substância das asas, provocando atresia parcial, porém sem o menor comprometimento da mucosa nasal; *c*) nas regiões mentonianas e genianas existem cicatrizes radiais de centro atrófico e hipocrômico e periferia pigmentada, seqüelas de antericres lesões nodulares queloidianas, como podemos verificar na fig. 2.

2) membros superiores: *a*) na face póstero-externa do braço direito, até o cotovelo, lesões nodulares queloidiformes, em alguns pontos ulceradas, cercadas de pele sêca e prequeada, tipo pergaminho; *b*) mãos e sobretudo ao longo do dorso dos dedos, lesões queloidianas, por vêzes ulceradas e recobertas de crostas sêcas pardo-amareladas. Os quirodátilos estão quase totalmente deformados, com reabsorção parcial das extremidades distais das últimas falanges e rarefação óssea nas outras falanges, evidenciadas aos raios X; encontramos ainda numerosas cicatrizes retráteis; *c*) nos punhos, encontramos lesões queloidianas do tamanho de azeitonas e até maiores; *d*) cicatrizes hipocrômicas ao longo do braço E.

3) membros inferiores com as seguintes lesões: *a*) desde o joelho até os pododátilos, numerosas lesões nodulares, duras, de superfície lisa e brilhante, pardo-avermelhadas, de forma e tamanho variáveis, desde o de uma ervilha ao de um limão, de aspecto queloidiano. Estas lesões, em grande parte, estão recobertas de crostas sêcas e aderentes; *b*) os artelhos estão profundamente deformados, especialmente o 4.º e o 5.º, dificultando a marcha, acentuadamente do lado esquerdo, onde o processo é mais extenso e existe uma brida queloidiforme repuxando o dorso do pé e ligando ao têrço inferior da perna, elevando, assim, a região plantar, de modo que o pé E só se apoia no solo pelo calcanhar.

Outros exames:
Órgãos e aparelhos: sem anormalidades, salvo o aparelho locomotor, com as lesões e deficiências descritas. Mucosas visíveis: sem alterações. Gânglios: sem alterações.

Fig. 1 — Leishmaniose tegumentar queloidiana.

Fig. 2 — Notar o aspecto nitidamente queloidiano das lesões da orelha.

Fig. 4 — O mesmo doente em 1954. Notar as localizações diferentes das lesões ao nível da face.

Fig. 3 — Lesões nodulares queloidianas ao longo das pernas.

Exames de laboratório e complementares:

Pesquisa direta de leishmânia +
Reação de Montenegro + +
Reações para lues (Kahn e Kline): negativas. Hemo-sedimentação: 1h = = 78 mm. Hemograma: hemácias = 4.000.000. Hemoglobina = 14 g (82% Sahli). Leucograma: leucócitos = 13.800, neutrófilos = 61%, eosinófilos = 11% basófilos = 0%, linfócitos = 28%, monócitos = 0%.
Exame de urina = sem anormalidades.
Exame de fezes = ausência de parasitos intestinais.
R. de Hanger = positiva (+).
Glicemia = 72 mg por 100 ml de sangue.

RESUMO

O A. apresenta um caso de leishmaniose tegumentar sem ataque às mucosas, não obstante a extensão das lesões e a abundância de parasitos, e par da longa duração do processo (18 anos). Acentua que o paciente apresenta extensas lesões queloidiformes simulando as encontradas na micose de Jorge Lobo e também lesões ósseas, com reabsorção das extremidades distais das últimas falanges. Por tôda a sintomatologia apresentada, o A. considera o caso como singular, já tendo merecido mesmo numerosos estudos da parte de diversos pesquisadores e propõe que seja criada nova forma semiótica de leishmaniose, ou seja o tipo queloidiano.

SUMMARY

The author studies a case that has prevailed for 18 years of cutaneous (tegumentar) leishmaniosis without mucous attack, but with abundance of parasites, accompanied with bone lesions absorbing the distal extremities of the last phalanges and wide keloidike growths which look like those found in cases of Jorge Lobo mycosis.

Thus, the author proposes a new semiotic form of leishmaniosis — the keloidian type.

CITAÇÃO

1) Guimarães, N. A., e Silva, Y. P.: Lesões ósseas da leishmaniose. An. brasil. de dermat. e sif., 32:1(mar.),1957.

Endereço do autor: rua Benjamin
Constant, 767 (Belém)

Hidradenoma de vulvae perianus

Achiléa C. Lisbôa

INTRODUÇÃO

O hidradenoma papilífero é um tumor da porção acinar de glândulas sudoríparas. Situa-se, preferencialmente, na vulva; raramente pode surgir em outras áreas, tais como axilas, aréola mamária, região periumbilical, períneo, ao longo da linha mamária embrionária, e no canal auditivo externo (1).

Na vulva localiza-se, preferencialmente, ao nível dos grandes lábios, com menor freqüência nos pequenos lábios, sendo raro o seu encontro no sulco entre o grande e o pequeno lábios (2). Novak e Stevenson (3) descreveram um caso de localização na porção anterior do clitóris, próximo ao vestíbulo.

De regra, apresenta-se como nódulo de consistência elástica e de limites precisos. Outras vêzes é poliposo, vegetante ou mesmo cístico (2). Duperrat (4) considera 3 formas clínicas — a nodular, mais freqüente, a pediculada e, finalmente, a vegetante, a mais rara e de mais difícil diagnóstico diferencial. Geralmente, as lesões são únicas. Contudo, podem ser múltiplas, mas sempre unilaterais (5). Ocorre entre as idades de 25 a 62 anos, nunca tendo sido referido antes da puberdade (6). Não se conhece nenhum caso na raça negra (7).

A literatura é muito controversa quanto à questão da evolução do neoplasma em estudo. Muitos autores consideram a possibilidade de malignização (7, 8, 9, 10, 11), enquanto outros acreditam que tenha sempre evolução benigna (12, 3, 13, 14). Anderson (15) refere-se ao hidradenocarcinoma como tumor extremamente raro, fazendo parte, em poucos casos, da doença de Paget extramamária.

O hidradenoma papilífero constitui-se, microscòpicamente, por uma cavidade cística preenchida pelo entrelaçamento de eixos pa-

---

Trabalho apresentado na XI Semana Brasileira de Debates Científicos. Recife, janeiro de 1958.

Aluna do 6.º ano da Fac. de Med. da Univ. da Bahia, Interna de Terapêutica Clínica e Auxiliar acadêmica do Lab. de Histopatologia da Clínica Dermatológica e Sifilográfica do Hosp. das Clínicas da mesma Univ.

pilares, em maior ou menor extensão, dando um aspecto papilomatoso ou de um adenoma sólido. Essas projeções papilares têm escasso estroma e são atapetadas por um epitélio cilíndrico ou cúbico, muitas vêzes tendendo à estratificação (15). Suas células têm citoplasma eosinofílico com núcleo grande e oval (12). Logo abaixo dêsse epitélio dispõem-se as células mioepiteliais.

Por vêzes, há proliferação dêsses elementos, sem contudo constituir o aspecto predominante do tumor, como ocorre nos mioepiteliomas (16).

Observa-se, com certa freqüência, nesses tumores, a presença de epitélio tipo apócrino, idêntico ao encontrado em certas lesões da glândula mamária. Ao contrário do apócrino, êsse epitélio não apresenta inclusões siderófilas (17). Alguns autores têm verificado a existência em certos casos de hidradenoma papilífero de células claras, grandes, de citoplasma vacuolado, e salientam sua semelhança com as células das glândulas sebáceas (1, 17, 18).

O primeiro caso de hidradenoma de vulva foi descrito em 1892, por Braun (in Buchmann — 19). Contudo, sua histogênese só foi relacionada com as glândulas sudoríparas em 1904, por Pick (20), que descreveu 3 casos sob a denominação de adenoma hidradenóide tubular. Até 1955, duzentos casos já tinham sido registrados na literatura mundial (21).

A localização na região perianal tem sido assinalada raras vêzes. Foi pela primeira vez descrita por Ackerman, como carcinoma de reto (in Cox — 22), e sòmente como hidradenoma de ânus por Cooper e Mac Donald, em 1944 (in Rosemberg — 21). Após essa data, mais 10 casos foram acrescentados à literatura (1, 4, 9, 21, 22, 23).

Em seguida são apresentados cinco casos de hidradenoma papilífero, um de períneo e quatro de localização vulvar.

A escassez — senão inexistência — de trabalhos brasileiros sôbre o assunto constituiu o principal motivo da publicação dêste trabalho. Por outro lado, pretende-se registrar mais um caso de hidradenoma de localização perianal.

APRESENTAÇÃO DOS CASOS

Caso n.º 1 — E.D., branca, casada, biópsia n.º 5 282, do Laboratório de Anatomia Patológica do Hospital das Clínicas da Univ. da Bahia.

Dados clínicos — Pequena tumoração indolor não aderida aos planos profundos, na face interna do grande lábio esquerdo.

Macroscopia — Nódulo de 0,5 cm de maior diâmetro, de coloração amarela, lobulado, situado logo abaixo da epiderme.

Microscopia — A epiderme não apresenta alterações. Abrangendo tôda a epiderme e hipoderme, nota-se uma formação cística atapetada por epitélio pavimentoso simples. Sua parede emite, aqui e ali, projeções papilares, de eixo conjuntivo delgado e que se entrelaçam, preenchendo tôda a cavidade. O epitélio que reveste essas formações é cilíndrico, com uma camada basal constituída por células cúbicas, vacuoladas. Em certos trechos apresenta metaplasia escamosa. Por vêzes o epitélio exibe características tais que lembram epitélio apócrino. Não há cápsula bem individualizada em tôrno da neoplasia.

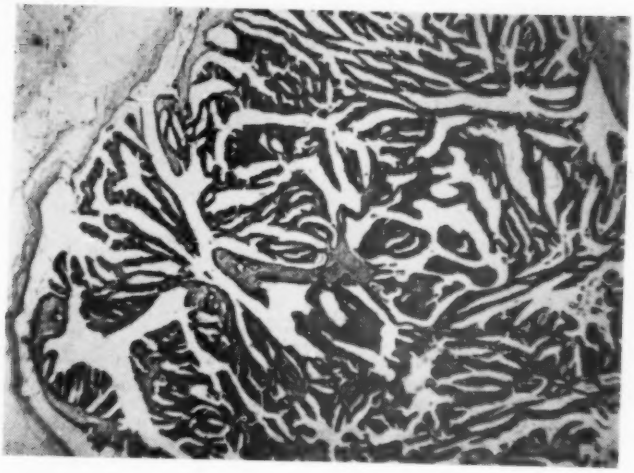

Fotomicrografia n.º 1 — Caso n.º 5 282 — Col. H.E. Aspecto panorâmico de neoplasma, evidenciando-se o aspecto papilífero.

Fotomicrografia n.º 2 — Caso n.º 5 282 — Col. H.E. Note-se ainda o aspecto papilífero, em maior aumento. Existem áreas de metaplasia escamosa. É possível, em certos trechos, notar a secreção do tipo apócrina.

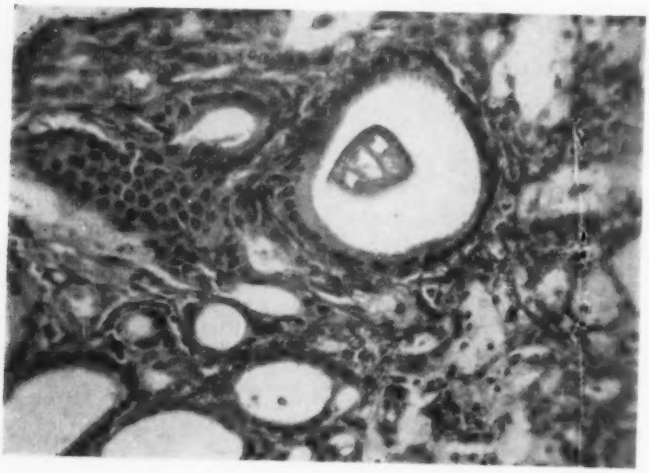

Fotomicrografia n.º 3 — Caso n.º 148. Col. H.E. Verifica-se a presença de epitélio apócrino ferrando uma cavidade no interior da qual existe substância homogênea, acidófila. Observar as células claras, de citoplasma vacuolado.

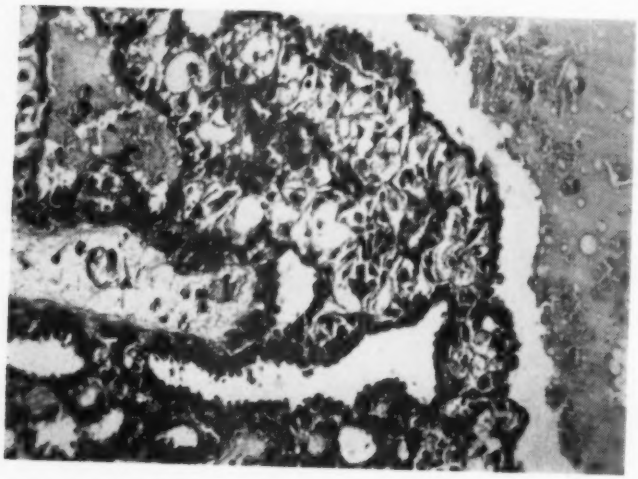

Fotomicrografia n.º 4 — Caso n.º 7 781. Col. H.E. Ao lado de células cúbicas identificam-se células de citoplasma claro. O estroma mostra um aspecto mixomatoso.

Fotomicrografia n.º 5 — Caso n.º 502, Col. H.E. Aspecto das papilas. Um eixo conjuntivo forrado por várias camadas de células cúbicas. Notar o tipo secretório apócrino.

Caso n.º 2 — D.C.A., 32 anos, branca, casada, biópsia n.º 148, do Laboratório Particular de Anatomia Patológica dos Drs. Silvany Filho e Jorge Studart.

Dados clínicos — Nódulo ulcerado, com reação inflamatória em tôrno, localizado no sulco entre os grande e pequeno lábios, à esquerda. É de consistência dura, indolor, móvel sôbre os planos profundos. Não apresenta hemorragias.

Suspeita clínica — Adenocarcinoma de glândulas sebáceas.

Microscopia — A epiderme apresenta hiperceratose e acantose. Na derme papilar há um infiltrado de células redondas e vasos de neoformação. Logo abaixo, observa-se uma tumoração arredondada, encapsulada e constituída por expansões papilares que se anastomosam, formando ora um maciço celular, ora pequenas cavidades forradas por epitélio cilíndrico ou cúbico simples; em certos trechos êsse epitélio adquire aspecto característico do epitélio apócrino. Em determinada área nota-se a presença de células de citoplasma claro, espumoso de núcleo picnótico, central; essas células não se coram pelo P.A.S. (Hotckins). O estroma do tumor é escasso.

Caso n.º 3 — E.G.O., parda, 47 anos, solteira, biópsia n.º 5 781, do Laboratório de Anatomia Patológica do Hospital das Clínicas da Univ. da Bahia.

Dados clínicos — Tumoração ovóide do grande lábio esquerdo.

Diagnóstico clínico — Melanoma de vulva.

Microscopia — Recebida peça representada por tumoração de 2 × 1.2 cms, ovóide e recoberta por um retalho cutâneo de 2 × 1 cm. Na parte central existe uma ulceração de 0.4 cm. de diâmetro. É bem capsulada, de consistência elástica, mostrando, na superfície do corte, áreas de necrose e outras de coloração esbranquiçada.

Macroscopia — Observa-se uma formação cística, atapetada por um epitélio pavimentoso simples. Sua luz é totalmente preenchida pelo entrelaçamento de eixos papilares; êsses eixos, em muitos pontos, apresentam aspecto mixomatoso. O epilético que os reveste é cubico; outras vêzes tem a forma de epitélio apócrino. Na luz de pequenas cavidades, deixadas pelo entrelaçamento das formações papilares, encontra-se um material homogêneo, acidófilo e que

se cora pelo P.S.A. (Hotckins). Notam-se ainda, em certo trecho, células de citoplasma claro, reticulado.

Caso n.º 4 — E.O.N, branca, biópsia n.º 562, do Laboratório Particular de Anatomia Patológica dos Drs. Silvany Filho e Jorge Studart.

Dados clínicos — Lesão vegetante, pediculada, de consistência firme ao nível do grande lábio esquerdo.

Microscopia — Formação vegetante pediculada, de consistência firme e de coloração branca, medindo 0.6 × 0.3 × 0.4. Ao corte, constatou-se tecido compacto, esbranquiçado.

Macroscopia — A epiderme exibe acantose e hiperceratose. Situada logo abaixo nota-se uma formação cística, grande e atapetada por um epitélio pavimentoso estratificado, mostrando, contudo, noutros pontos, um epitélio pavimentoso simples. Sua parede emite eixos conjuntivos que se anastomosam. O epitélio que os recobre é constituído por células cúbicas, eosinofílicas, que encerram um núcleo grande, de posição central. Pela superfície livre do epitélio pode-se observar o tipo apócrino da secreção dêsses elementos. Em alguns trechos êsse epitélio apresenta-se estratificado, não perdendo, contudo, as características descritas.

Caso n.º 5 — S.V., branca, 42 anos, biópsia n.º 161, do Laboratório Particular de Anatomia Patológica dos Drs. Silvany Filho e Jorge Studart.

Dados clínicos — Formação cística, de 1 cm. de diâmetro, aproximadamente, e localizada a cêrca de 4 cms. da margem do ânus. História de mais ou menos 15 anos. Periòdicamente apresentava exsudação.

Macroscopia — Foram recebidos fragmentos de tecido medindo ..... 2 × 1 × 1.5 cms.

Microscopia — A epiderme mostra acantose e hiperceratose. Logo abaixo, observa-se formação cística forrada por epitélio cilíndrico estratificado. Sua parede emite, em alguns pontos, projeções papilares revestidas pelo mesmo tipo de epitélio. O eixo conjuntivo papilar é infiltrado por células redondas, apresentando-se hiclinizado em algumas áreas. Em certos trechos nota-se um epitélio do tipo aprócrino. Existe outra formação cística, menor, com processos papilares menos acentuados e com luz cheia por substância eosinofílica e células descamadas. O epitélio que a atapeta mostra metaplasia escamosa em vários trechos.

COMENTÁRIOS

Acredita-se que o hidradenoma papilífero deriva-se de glândulas sudoríparas apócrinas (24). Isto se evidencia pela presença de epitélio apócrino, pela sua localização em áreas onde existem tais glândulas e, ainda, pelo aparecimento dessa neoplasia na puberdade, época em que se dá o completo desenvolvimento destas glândulas.

Contudo, o hidradenoma não ocorre na raça negra nem tampouco no sexo masculino, que igualmente possuem glândulas apócrinas. Porisso é que Landsteiner (in Franzas — 18) considera todo o hidradenoma como tumor de glândula mamária acessória.

O hidradenoma papilífero pode ocorrer ainda, embora raramente, ao nível do pequeno lábio, onde, normalmente, não existem glândulas apócrinas. Segundo Novak e Stevenson (14), isso se explicaria pela presença, a êsse nível, de glândulas sudoríparas apócrinas aberrantes.

Outros crêem que o hidradenoma papilífero se origine de forma de transição entre glândulas apócrinas, holócrinas e écrinas (1, 17). Segundo Teloh (1), a presença de células vacuoladas, semelhantes às da glândula sebácea, mostra a estreita relação entre êsse tumor e os neoplasmas de anexos cutâneos.

Eichenberg (11) acredita que o hidradenoma constitua uma malformação congênita pelo fato de aparecer, algumas vêzes, associado a outras anomalias, tais como presença de pêlos no pequeno lábio, glândulas sudoríparas císticas e malformações de musculatura.

Parece mais provável que a origem das células vacuoladas existentes neste tumor esteja relacionada às glândulas écrinas, que, normalmente, podem apresentar essas estruturas (25). Em dois casos apresentados êsse quadro mostrou-se evidente. Como nos hidradenomas, a presença de células claras vacuoladas não é achado constante na histologia das glândulas écrinas (25).

A apresentação clínica dêstes neoplasmas foi variável. O aspecto mais comum foi o de nódulo, exibindo-se, por vêzes, ulcerado. Observamos, ainda, as formas cística e vegetante. Localizaram-se três no grande lábio, um à margem do ânus e outro no sulco interlabial. Deve-se dar ênfase a estas últimas localizações pela sua raridade.

Em todos os casos o quadro histológico mostrou predominância do epitélio apócrino. Por duas vêzes observou-se a existência de metaplasia escamosa. Convém salientar que nenhum dos tumores revelou aspectos de malignidade.

Sem dúvida, a discussão do diagnóstico clínico diferencial do hidradenoma papilífero com neoplasmas malignos de vulva deve ter destaque especial, principalmente porque êstes últimos requerem uma terapêutica mais radical.

Quando o hidradenoma se apresenta sob forma vegetante ou nodular ulcerada, como aconteceu em três casos estudados, é possível fazer-se confusão, do ponto de vista clínico, com o carcinoma espinocelular de vulva. O adenocarcinoma de glândula de Bartholin, tumor nodular que se situa ao nível dos grandes lábios, pode, também, ser fàcilmente confundido com o hidradenoma papilífero.

Outras formas de tumores malignos, tais como melanomas, carcinoma baso-celular e metástases de outros neoplasmas para a vulva, embora excepcionais, devem ser considerados, ainda, para o diagnóstico diferencial.

RESUMO

A autora faz revisão da literatura mundial sôbre o assunto.

Refere-se, resumidamente, a freqüência, formas clínicas, histologia, evolução, histogênese e diagnóstico diferencial do hidradenoma papilífero.

Apresenta cinco casos de hidradenoma, quatro de vulva e um de localização perianal, comentando os seus aspectos mais interessantes.

SUMMARY

This work is a review of the medical literature about the hidradenoma papilliferum considering also the frequency, clinical features and evolution. Pathology and histogenesis of this neoplasm are specialy focalized.

The A. reports and comments five new cases, one of which are localized in perianus.

CITAÇÕES

1 — Teloh, H. A.: Apocrine adenoma of the anus. Cancer, 7:367,1954.
2 — Anderson, N. P.: Hidradenoma of the vulva. A.M.A. Arch. Dermat. & Syph., 62:872,1950.
3 — Novak, E., e Stevenson, R.R.: Sweat gland tumors of the vulva, benign and malignt. Am. J. Obst & Gynec., 50:641,1945.
4 — Duperrat, Boutron, Brett e Koff.: A propos de deux cas d'hidradenome papillifère bénin du perinée. Ann. franç. dermat. et syph., 79:442,1952.
5 — Hermut, P.A.: Ginecological and Obstetrical Pathology. Filadelphia, Lea & Febiger publishers, 1953,p.88.
6 — Rothmann, D., e Gray, S.H.: Hidradenoma of the vulva. Am. J. Obst. & Gynec., 38:509,1939.
7 — Lacy, G.R., Pittsburgh.: Hidradenoma and hidradenoid carcinoma of the vulva. Am. J. Obst. & Gynec.,51:268,1946.
8 — Brattstroem, A.H.: Svettkoerteltumoerer i vulva. Nord.Med.,41:987,1949.
9 — Sheldon, W : The myoepitelium in sweat gland tumors. Arch. Path 31:326,1941.
10 — Folsome, C.E.: Benign and malignant tumors of the vulva. J.A.M.A., 114:1.499,1956.
11 — Eichenberg, H.E : Hidradenoma vulvae. Ztsch.Geburt.Gynaek., 109:358,1934.
12 — Lever, W.F.: Histopathology of the skin, Philadelphia, J.B. Lippincott Company,1954,p.353.
13 — Allen, A.C.: The skin St. Louis, The C.V. Mosby Company, 1954, p. 736.
14 — Novak, E.: Gynecological and Obstetrical Pathology. Philadelphia, W.B. Saunders Company, 1947,p.43.
15 — Anderson, N.P.: Pathology. St. Louis, The C.V. Mosby Company, 1957, p.1.046.
16 — Puente-Duany, N : Tumores cutaneos de procedencia sudoripara con proliferacion de celulas mioepiteliais. Arch. cuban, cancer, 14:399,1955.
17 — Watkins, D.H., e Mac Donald, J.L.: Surgical significance of sweat gland lesions of the breast, A.M.A. Arch. Surg.,61:610,1950.
18 — Franzas, B.: Ein Fall von Hidradenon der Vulva mit ungewonlicher lokalization und Struktur. Ann. Chir. et Gynaec. Fenniae,45:85,1956.
19 — Buchmann, E : Das Hidradenom der vulva. Zbt. Gyn., 76:217,1954.
20 — Pick, L.: Ueber Hidradenon und Adenon hidradenoides. Virchows Arch. f. Path. Anat., 175:312,1904.
21 — Rosemberg, I., e Skerret, P.: Hidradenoma of the anus. Am. J. Surg., 89:1.081,1955.
22 — Cox, E.A.: Hidradenoma of the perianum. Am. J. Surg., 88:789,1954.
23 — Bernstein, I.: Hidradenoma of the anus. New York. State J.M., 56:1.953,1956.
24 — Gates, O., Warren, S., e Warvi, W.: Tumores of sweat glands. Am. J. Path., 19:591,1943.
25 — Montagna, W.: The structure and function of skin. New York, Acamic Press Inc publishers, 1956,p.96.

Boletim da
Sociedade Brasileira de Dermatologia e Sifilografia

DIRETORIA (1958)

Presidente — A. Padilha Gonçalves.
Vice-Presidente — M. Rutowitsch.
Vice-Presidente — E. Agrícola.
Secretário-Geral — R.D. Azulay.
1.° Secretário — Gline L. Rocha.
2.° Secretário — Osmar Matos.
Tesoureiro — Osvaldo Costa.
Bibliotecário — Romeu V. Jacinto.

COMITÊ DE DIREÇÃO

J. Ramos e Silva.
A.F. da Costa Júnior.
Hildebrando Portugal.
F. E. Rabelo.
Demetrio Periassu.
E. Drolhe da Costa.
L. Campos Melo.
A. Padilha Gonçalves.
R. D. Azulay.

PRESIDENTE HONORÁRIO

Pautrier, L.M. — 2, Quai Saint-Nicolas (Estrasburgo, França).

SÓCIOS HONORÁRIOS

Agneta, José Oscar — Cerrito, 1.278 (Buenos Aires, Argentina).
Almenara, G. — Direção de Saúde Pública (Lima, Peru).
Artom, Mário — Verona, Itália.
Basombrio, Guillermo — Ayacucho, 1.031 (Buenos Aires, Argentina).
Butler, Charles — Montevidéu, Uruguai.
Capelli, Jader — Univ. de Florença (Itália).
Degos, Robert — 20, rue de Penthièvre (Paris, VIIIe, França).
Dennie, Charles C. — 1524 Profissional Building, Kansas City, 6, E.U.A.
Eller, Joseph Jordan — 45, Fifth Avenue (Nova York, E.U.A.).
Esteves, Juvenal Alvarez — Rua da Emenda, 76-1.° (Lisboa, Portugal).
Fernandez, José Maria — 25 de Diciembre, 811 (Rosário, Argentina).
Flarer, Franco — Cidade de Padova, Via Santa Sofia, 16 (Itália).
Gans, Oskar — Ludwig — Reehr Strasse, 14 (Frankfurtala am Mein, Alemanha).
Latapi, Fernando — Zacatecos, 220-6 (México, D.F.).

Marchionini, Alfred — Dermatologische Univ. — Klinik Frauenlobstrasse 9. München 15 (Alemanha).
May, J. — 1.444, Av. Rondeau (Montevidéu, Uruguai).
Mazzini, Miguel Angel — V. Arredondo 2534 (Buenos Aires, Argentina).
Miescher, Guido — Gloriastrasse, 33 (Zurich, Suiça).
Montgomery, Hamilton — Rochester (E.U.A.).
Oteiza Setién, Alberto — Ave. de la República, 464 — 3er. pizo (Havana, Cuba).
Pardo-Castelló, V. — Calle 19, 671 — Vedado (Havana, Cuba).
Pierini, Luis E. — Cordoba, 2.344 (Buenos Aires, Argentina).
Prieto, José Gay — Calle Serrano, 20 (Madrid, Espanha).
Prunés R., Luis — Av. Condell, 376 (Santiago do Chile).
Pujo y Medina — Fac. de Med. de Santiago do Chile.
Quintero, N. — Buenos Aires, Argentina.
Quiroga, Marcial — Santa Fé, 890 (Buenos Aires, Argentina).
Ragustin, N. — Rodrigues Peña, 525 (Buenos Aires, Argentina).
Reenstierna, J. — Dep. de Hig. e Bacteriol. da Univ. de Upsala (Suécia).
Schujmann, Salomão — Presidente Roca, 599 (Rosário, Argentina).
Schwartz, Louis — 915, 19 th Street, N.W. (Washington, 6, E.U.A.).
Sulzberger, Marion B. — 999 Fifth Avenue, N.Y. (Nova York, E.U.A.).
Touraine, Albert — 7, Boulevard Raspail (Paris, VIIe, França).
Trincão, Mário Simões — Rua Alexandre Herculano, 7 (Coimbra, Portugal).
Ugarisa, Ricardo — Assunção, Paraguai.
Uribe, J. I. — Bogotá, Colômbia.
Uriburu, J. — Sargento Cabral, 837 (Buenos Aires, Argentina).
Urueña, J. Gonzales — Av. Oaxaca, 80 (México, D.F.).
Villanova, Xavier — Calle Pelayo, 44 (Barcelona, Espanha).

SÓCIOS CORRESPONDENTES

Abascal, Horácio — Neptuno, 164 (Havana, Cuba).
Aguadé, Joaquim Piñol — Lauria 73 (Barcelona, Espanha).
Almendra, Jaime — Rua Artilharia Um, 140 — 1.º (Lisboa, Portugal).
Alvarez, Gregorio — Calle Belgrano, 1.625 (Buenos Aires, Argentina).
Ambrosetti, Félix E. — Av. Santa Fé, 995 (Buenos Aires, Argentina).
Amoretti, Aquilles R. — Calle Juan Jackson, 1234 (Montevidéu, Uruguai).
Andrade, Roberto Nuñes de — Fac. de Med. do México (México, D.F.).
Andrews, George C. — 115 East 61th Street — N.Y. (Nova York, E.U.A.).
Baccaredda, Aldo — Via Montallegro 2-B (Gênova, Itália).
Baliña, Luiz Maria — (Buenos Aires, Argentina).
Barba Rúbio, José — Ed. Lutécia Desp. 117-118 (Guadalajara, Jal., México).
Bertaccini, Giuseppe — Plazza Massari, 6 (Bari, Itália).
Blasi, Alfredo A. — Calle Nueva York, 3.860 (Buenos Aires, Argentina).
Borda, Júlio Martin — Cordoba, 1.237-9.º P. (Buenos Aires, Argentina).
Bruck, Constant — Styzmansgatan 24 (Estocolmo, Suécia).
Caccialanza, P. — Via Pace, 2 (Milão, Itália).
Cañizares, Orlando — 3, East 69 th Street (New York, 21, E.U.A.).
Carrasco, Manoel Caeiro — C. do Sacramento, 7-2.º (Lisboa, Portugal).
Chaná, Pedro Chariola — Miraflores, 618 (Santiago do Chile).
Chediak, Alejandro — San Lazaro, 173 (Havana, Cuba).
Cole, Harold Newton — 1.352, Havana Building-Euclid at 14th St. (Cleveland, E.U.A.).
Contreras, Félix — Moreto 15 (Madrid, Espanha).
Convit, Jacinto — La Castellana Avenida Mohedana y la transversal Quinta "Ruffa" (Caracas, Venezuela).
Cordero, Alejandro A. — Carlos Pellegrini, 1.560 (Buenos Aires, Argentina).
Corti, Rodolfo Nestor — Pumacahua, 164 (Buenos Aires, Argentina).
Cottini, G.B. — Via Androne 1-A (Catania, Itália).
Crosti, Agostino — Via Pace, 9 (Milão, Itália).
Curtis, Arthur C. — 2905 Brockman Ave. (Ann Arbor, Michigan, E.U.A.).
Driver, James R. — Western Reserve University (Cleveland, E.U.A.).
Duperrat, Bernard — Boulevard Saint Germain, 176 (Paris, VIe, França).
Elliot, David C — Serv. de Saúde Pública dos E.U.A.
Escalona, Ernesto — Calle J. Toribio Medina, 79 (México 8, D.F.).

Garzon, Rafael — Entre Rio, 372 (Córdoba, Argentina).
Gaté, Jean — Rue Saint-Héléne, 24 (Lyon, França).
Gimenez, Manuel — Necochea 148 (Resistendra — Chaco, Argentina).
Götz, H. — Frauenlobstr. n.° 9 (Munique, Alemanha).
Grace, Arthur — 11 Schermerhorn Street (Brooklin, N.Y. - E.U.A.).
Graciansky, Pierre de — Rue Clément Marot, 5 (Paris, VIIIe, França).
Grinspan, David — Sanches de Bustamante, 2.659 (Buenos Aires, Argentina).
Grupper, Charles — Rue de Courcelles, 38 (Paris, VIIIe, França).
Guevara, Pastor Fariñas — Calle 23, n.° 508, Vedado (Havana, Cuba).
Guillot, Carlos Frederico — Puerrydon, 1.780 (Buenos Aires, Argentina).
Hermans Sr., E. H. — Rotterden Post Demonstration Centre, 170 Baan (Rotterdam, Holanda).
Jaeger, H. — 7, Chemin du Levant (Lausanne, Suiça).
Joulia, Pierre — 50, Rue Fondaudège (Bordeaux, França).
Kahn, Reuben L. — Univ. de Michigan, Hosp. Universitário (Ann-Arbor-Michigan, E.U.A.).
Kierland, Robert R. — Mayo Clinic (Rochester, Minesota, E.U.A.).
Lavalle, Pedro — Calle Dr. Garciadiego, 21 (México 7, D.F.).
Lapiére, S. — Rue des Augustians, 10 (Liege, Bélgica).
Leite, Augusto Salazar — Av. da República, 56 (Lisboa, Portugal).
Leon Blanco, Francisco — Calle 16, 27 (Miramar, Cuba).
Leonard, René — Calle 21, n.° 61, Vedado (Havana, Cuba).
Lepiavka Arseny D. — Av. Chapultepec, 401 (México, D.F.).
Lindemay, W. — Tolbichinstrasse 113 — Viena X (Austria).
Magnin, Pedro Horacio — Cordoba, 1.818 (Buenos Aires, Argentina).
Malbran, Carlos S. — Hospitais Francês e Britânico (Buenos Aires, Argentina).
Manganotti, Gilberto — Clínica Dermo-sifilopatica dell' Universitá (Bolonha, Itália).
Marcussen, Paul V. — Strandboulevard 49 (Copenhague, Dinamarca).
Mariani, Giuseppe — Gênova, Itália.
Marques, J. Ferreira — Lisboa, Portugal.
Marquez, José Sanchez — Independência, 66 (Guadalajara - Jalisco, México).
Meinicke, Kurt — Frauenlobstrasse 9 — München 15 (Munique, Alemanha).
Molla, Aurelio Loret de — Apartado 1.720 (Lima, Peru).
Mom, Arturo Maurique — México, 823 (Buenos Aires, Argentina).
Monacelli, Mario — Clinica Dermo-sifilopatica dell Universitá (Roma, Itália).
Negroni, Pablo — Pichincha, 830 (Buenos Aires, Argentina).
Noguer-Moré, S. — Paseo de Gracia 113 (Barcelona, Espanha).
Noussitou, Fernando Martin — Santa Fé, 1.390 (Buenos Aires, Argentina).
Nurenberg, Alberto — Rosário, Argentina.
Orbaneja, José Gomez — Calle de Almagro, 12 (Madrid, Espanha).
Parga, Hermán Hevia — Calle Corregidor Zañartu, 716 (Santiago, Chile).
Pascher, Frances — 80 Linden Boulevard, Brooklin 26 (Nova York, E.U.A.).
Percival, G.H. — 38 Palmerston Place, Edimburgh 12 (Grã Bretanha).
Pesce, Hugo — Serv. Antileproso de Apurinac (Andahuáilas, Peru).
Pessolani Cordone, Domingo — 25 Noviembre, 497 (Assunção, Paraguai).
Peyri, G. Mercadal — Via Layetana, 169 (Barcelona, Espanha).
Prats, Florencio — Av. Sur, 1.810 (Santiago do Chile).
Ramirez B., Gaston — Calle Carmen, 703 (Santiago, Chile).
Rodriguez Estigarribia, Eduardo — Tenente Farina, 485 (Assunção, Paraguai).
Röcke, Hermut — Frauenlobstrasse 9 (München 15, Alemanha).
Salas, Carlos Cardenal y de — Lauria 124 (Barcelona, Espanha).
Salazar, Delfim Elizondo — Hospital de Seguro Social (São José, Costa Rica).
Sampaio, Antônio Neves — Av. da Liberdade, 140-1.° (Lisboa, Portugal).
Sampaio, Otávio Meneres — Avenida Praia da Vitória, 13-3.° (Lisboa, Portugal).
Scannone, Francisco — Sur, 21, Centro Clénico (Caracas, Venezuela).
Serial, Augusto — Hosp. Intendente Carrasco (Rosário, Argentina).
Sidi, Edwin — rue Manin, 29 (Paris, XIXe, França).
Silos, Maria Concepcion Estrada — Revillogigedo, 78-18 (México, D.F.).
Spier, H.W. — Universitaets Hautklinik (Berlim, Alemanha).
Suárez, Gloria Pérez — Gabana, 288, Guadalajara (Jalisco, México).
Suarez, Jorge — Pichincha, 450 (La Paz, Bolívia).

Tello, Enrique — 27 de Abril, 436 (Córdoba, Argentina).
Tiant, Francisco R. — San Lazaro, 464 (Havana, Cuba).
Tobias, Norman — 714 — 16 — Missouri Theter Bld. (St. Louis, U.S.A.).
Vegas, Martin — Apartado Correos, 612 (Caracas, Venezuela).
Vignale, Bartolomé — 18 de Julio, 1323; piso 1 (Montevidéu, Uruguai).
Vivas, Adolfo — Oeste 7, n. 29 (Caracas, Venezuela).
Wade, Windson — Cullon Palawan (Phillippines).
Weiss, Pedro — Calle Sant Jacinto, 151 (Lima, Peru).
Wilson, J. Walter — Wilshire Boulevard, 3.875 (Los Angeles, California, E.U.A.).
Woringer, Fr. — 2 Rue des Hallebardes (Strasbourg, França).
Zoon, J. J. — Dermatological Clinic. of the Univ. of Utrecht (Utrecht, Holanda).

SÓCIOS EFETIVOS

Abraão Neto, Hissa — Rua Lídia Couto, 45 (Belo Horizonte).
Abreu, José Eduardo de — Rua Marquês de Abrantes, 11, ap. 701 (Rio de Janeiro).
Abreu, Valter de Carvalho — Rua Barata Ribeiro, 621, ap. 701 (Rio de Janeiro).
Abreu, Wilson Marques de — Rua Marquês de S. Vicente, 182 (Rio de Janeiro).
Abu-Merhy, Miguel Elias — Av. Osvaldo Cruz, 103, ap. 704 (Rio de Janeiro).
Agrícola, Ernani — Av. Alexandre Ferreira, 220, ap. 102 (Rio de Janeiro).
Aguiar, Otávio Garcez — Rua Teodoro Sampaio, 26 (Salvador).
Aguiar Pupo, João de — Rua Turquia, 136 — Jardim Europa (S. Paulo).
Alayon, Fernando — Av. Pacaembu, 1088 (S. Paulo).
Albuquerque, Ivanildo Nunes de — R. Joaquim Magalhães, 189 (Fortaleza).
Alcântara Madeira, J. — Rua Bragança, 97 — Perdizes (S. Paulo).
Aleixo, Heuzer Brant — Av. Paraúna, 451 (Belo Horizonte).
Aleixo, Josefino — Rua Gonçalves Dias, 3773, (Belo Horizonte).
Almeida, Edson de — Rua Santa Luzia, 732, s. 1.214 (Rio de Janeiro).
Almeida, Teófilo — Rua Álvaro Alvim, 21-10.º (Rio de Janeiro).
Alonso, Carlos — Praia do Gragoatá, 3 (Niterói).
Alves Jr., Antônio Ribeiro — Trav. Frutuoso Guimarães, 271 (Belém).
Andrade, Jorge Costa — Caixa postal 1346 (Salvador).
Andrade, José Maria de Monteiro e — R. Tôrres Câmara, 135 (Fortaleza).
Andrade, Raimundo Sila Castro de — Av. Gentil Bittencourt, 274 (Belém).
Antídio de Almeida, Mário — Rua da Bahia, 640 — apt. 34 (Belo Horizonte).
Antunes, Almir Gusmão — Av. Atlântica, 2.242-6.º (Rio de Janeiro).
Aranha Campos, José — Rua Rússia, 426 (S. Paulo).
Arantes, Aguilar — Hospital São Roque (Piraquara, Paraná).
Areia Leão, A. E. — Rua México, 164-1.º (Rio de Janeiro).
Assis, José de — Rua Prof. Araújo, 125 (Pelotas).
Auad, Anuar — Rua 20, n.º 10 (Goiânia).
Azevedo, Paulo Cordeiro de — Rua Presidente Pernambuco, 124 (Belém).
Azulay, Elias — Rua Barata Ribeiro, 111 (Rio de Janeiro).
Azulay, Jacó D. — R. Barata Ribeiro, 345, ap. 402 (Rio de Janeiro).
Azulay, Rubem D. — Rua 5 de Julho, 88 (Rio de Janeiro).
Bacarini, Iracema — Rua Chopotó, 228 (Belo Horizonte).
Baracho, Raimundo — Av. José Rufino, 2619 — Barro (Recife).
Barros, Osvaldo de Toledo — Rua Assembléia, 98, 4.º and., s. 45 (Rio de Janeiro).
Bastos, Arnaldo — Rua Prof. França, 9 (Salvador).
Batista, Luiz — Rua Cardoso de Almeida, 171 (S. Paulo).
Becker, Paulo Ludwig — Rua Marquês de Herval, 642 (Pôrto Alegre).
Bechelli, Luiz Marino — Caixa postal 301 (Ribeirão Prêto, São Paulo).
Belliboni, Norberto — Av. Brig. Luiz Antônio, 350 — 1.º, ap. 13 (S. Paulo).
Bernhard, Armin — Rua Fabrício Pilar, 65 (Pôrto Alegre).
Bertolli, Bernardino — Rua Martim Afonso, 705 (Curitiba).
Bianco, Afonso — Rua Castro Alves, 469 (S. Paulo).
Bicudo Júnior, J. da Fonseca — Largo Padre Péricles, 48 (S. Paulo).
Bopp, Clóvis — Rua D. Pedro II, 1.058 (Pôrto Alegre).
Braga, Manoel da Silva — Av. Conselheiro Furtado, 1.240 (Belém).

Brant, Ademar Pimenta — Av. do Contôrno, 4.610 (Belo Horizonte).
Brito, Arival Cardoso de — Rua Arcipreste Manoel Teodoro, 185 (Belém).
Brito, Paulo de Souza — Rua Paissandu, 397 — Partenon (Pôrto Alegre).
Caldas, Heráclito — Av. Princesa Isabel, 58-B, ap. 61 (Rio de Janeiro).
Calheiros, Delso Bringel — Rua Estância, 235 (Aracaju).
Campos, Ênio Candiota de — Rua Quintino Bocaiuva, 1.394 (Pôrto Alegre).
Campos, Sílvio — Rua Artur Orlando, 117 (Recife).
Campos Melo, Luiz — Rua México, 31, s. 1.302 (Rio de Janeiro).
Cantídio, W. Moura — Caixa postal 327 (Fortaleza).
Carvalho, Lain Pontes de — Av. Rio Branco, 185, g. 1.912 (Rio de Janeiro).
Carvalho, Ulisses Castanheira de — Rua Padre Rolim, 959 (Belo Horizonte).
Castelar, Valter Roversi — Rua Carvalho Mendonça, 29, ap. 404 (Rio de Janeiro).
Castelo Branco, Fausto Gaioso — Rua Gomes Carneiro, 124 (Rio de Janeiro).
Castro, Alcides Neves Ribeiro de — Av. Copacabana, 967, ap. 802 (Rio de Janeiro).
Castro, Clóvis de — Ed. Automóvel Clube, Rua Alvares Cabral, ap. 113 (Belo Horizonte).
Castro Barbosa, Paulo de — Rua Pereira da Silva, 107 (Rio de Janeiro).
Cerqueira, Paulo — Rua Tomé de Souza, 925 (Belo Horizonte).
Cerruti, Humberto — Rua Gábus Mendes, 19, ap. 50 (S. Paulo).
Chaves, Antônio de Castro — Av. Independência, 831, ap. 41 (Pôrto Alegre).
Chaves, Olímpio — Rua Barão do Bom Retiro, 2.031 (Rio de Janeiro).
Chiaffitelli, Cézar Augusto — Rua Almirante Alexandrino, 682, ap. 201 (Rio de Janeiro).
Clausell, D. Telechea — Rua Sacadura Cabral, 325 (Pôrto Alegre).
Coelho, Joel Teixeira — Rua Guadalajaras, 450 (Belo Horizonte).
Conceição, José Oliveira — Rua Jacinto Gomes, 152 (Pôrto Alegre).
Cordeiro, Antônio Geraldo — Av. 7 de Setembro, 245, ap. 11 (Salvador).
Cordeiro, Zaro Autran — Rua Sant'Ana, 77, ap. 1.201 (Rio de Janeiro).
Costa, João Dias — Rua Alferes Poli, 283 (Curitiba).
Costa, Leopoldo Domingos Amaral — Av. Senador Lemos, 14 (Belém).
Costa, Luiz — Rua Antônio Augusto, 1.574 (Fortaleza).
Costa, Osvaldo Gonçalves — Rua Ceará, 1.991 (Belo Horizonte).
Costa, Paulo Dias da — Rua São Salvador, 84, ap. 403 (Rio de Janeiro).
Costa Júnior, Antônio Fernandes da — Rua México, 98-4.º, s. 409 (Rio de Janeiro).
Cozzolino, Danilo — Rua Vicente Licínio, 95 (Rio de Janeiro).
Cruz, Osvaldo Rosa de Vasconcelos — Rua 13 de Maio, 121 (Campos).
Cunha, Afrânio Rodrigues da — Rua Santo Antônio, 8 (Uberaba).
Cunha, Alvaro Alberto da — Rua Paraguassu, 136 (S. Paulo).
Cunha, Carlos — Av. Jaime Reis, 200 (Curitiba).
Cunha, Custódio Vieira da — Rua Duque de Caxias, 973 (Pôrto Alegre).
Cunha, Heitor de Oliveira — Rua Conde de Bonfim, 423 (Rio de Janeiro).
Curban, Guilherme — Rua 7 de Abril, 176-7.º (S. Paulo).
Dacorso Filho, Paulo — Rua Araújo Pôrto Alegre, 70-12.º, s. 1.205 (Rio de Janeiro).
Defina, Antônio Francisco — Rua Alagoas 720 (S. Paulo).
Difini, Joaquim Montano — Rua Paissandu, 223 (Rio de Janeiro).
Diniz, Orestes (Rua S. Cristóvão, 1.298 (Rio de Janeiro).
Drolhe da Costa, Edgar Gomensoro — Rua Souza Lima, 65, ap. 401 (Rio de Janeiro).
Dulcetti, Flávio Francisco — Av. Assis de Vasconcelos, 180 (Belém).
Faillace, Jandir Maia — Rua Duque de Caxias, 833 (Pôrto Alegre).
Ferreira, João Antônio — Rua Dr. Prudente de Morais, 927 (Curitiba).
Ferreira, José Luiz de Souza — Av. Alcindo Cacela, 537 (Belém).
Ferreira Filho, Joaquim Martins —Rua Mar. Mascarenhas de Morais, 89, ap. 201 (Rio de Janeiro).
Ferreira da Rosa, Amílcar — Rua Senador Dantas, 20, s. 801 (Rio de Janeiro).
Fialho, Amadeu — Rua Almirante Cockrane, 23 (Rio de Janeiro).
Fialho, Francisco — Rua Almirante Cockrane, 23 (Rio de Janeiro).
Fiquene, Salomão — Rua 13 de Maio, 503 (S. Luiz).
Foigel, Simão — Rua da Saudade, 96 (Recife).
Fonseca, Olímpio da — Rua Marquês de Olinda, 18 (Rio de Janeiro).
Fonte Joir — Rua S. Cristóvão, 1298 (Rio de Janeiro).

Forte, Ângelo Pedro — Rua General Galvão, 98 (Jaú, S. Paulo).
Fonzari, Mário — Trav. Santo Amaro, 12 — Bela Vista (S. Paulo).
Fraga, Armínio — Rua Debret, 79-7.º, sala 705 (Rio de Janeiro).
Fraga, Sílvio — Rua Debret, 79-7.º, sala 705 (Rio de Janeiro).
Franco, Hélio Dupin — Av. do Contôrno, 4.889 (Belo Horizonte).
Freire e Silva, Jorge — Rua Dr. Sardinha, 38 (Niterói).
Furtado, Tancredo Alves — Caixa postal 1.471 (Belo Horizonte).
Gabbay, Isaac — Av. Copacabana, 178-7.º (Rio de Janeiro).
Gerbase, José — Rua Hilário Ribeiro, 299 (Pôrto Alegre).
Gomes, Graco Leite — Praça Floriano, 55-4.º (Rio de Janeiro).
Gonsalves, Benjamin — Rua Camaragibe, 12 (Rio de Janeiro).
Gontijo Assunção, João Batista — Rua Mar de Espanha, 465 (Belo Horizonte).
Gonzaga de Castro, Luís — Av. Copacabana, 1.253, ap. 302 (Rio de Janeiro).
Greco, Armando — Rua Guarani, 17º (Belo Horizonte).
Greco, J. B. — Rua Juiz de Fora, 849 (Belo Horizonte).
Grieco, Vicente — Rua Angatuba, 545 — Paraembu (S. Paulo).
Grunwald, Daniel L. S. — Av. João Pessoa, 177 (Pôrto Alegre).
Gubert, Mário — Rua Saldanha Marinho, 1.148 (Curitiba).
Guimarães, Heitor — Rua Siqueira Campos, 1.170 (Pôrto Alegre).
Guimarães, Newton Alves — Rua Afonso Celso, 28, ap. 18 — Barra (Salvador).
Guimarães, Oscar — Av. D. Pedro I, 1.314 (S. Paulo).
Haddad Neto, N. — Rua México, 41-8.º, s. 807 (Rio de Janeiro).
Jacinto, Romeu Vieira — Rua Marquês de Abrantes, 56, ap. 706 (Rio de Janeiro).
Lacaz, Carlos da Silva — Caixa postal 851 (S. Paulo).
Lamy, Nelson — Rua Visconde do Uruguai, 218 (Niterói).
Lanza, Ivo — Praça Hugo Werneck, 217 (Belo Horizonte).
Legene, Paulo Cardoso — Av. 13 de Maio, 13-11.º, s. 11 (Rio de Janeiro).
Leitão, Albino — Rua Campo Grande, 15 (Salvador).
Lembi, Alberto — Rua João Pinto, 12 (Florianópolis).
Lima, Erasmo — Rua S. José, 85-6.º (Rio de Janeiro).
Lima, Gorki Mecking de — Rua Vicente da Fontoura, 2.676 (Pôrto Alegre).
Lima, Valdemar Palma — Av. Joaquim Nabuco, 1.697 (Manaus).
Lira, Olavo de Andrade — Av. Maracanã, 33 (Rio de Janeiro).
Lobato, Milton Luna — Trav. Rui Barbosa, 827 (Belém).
Lobo, Jorge — Rua Amaro Bezerra, 584 (Recife).
Lobo, Paulo de Souza — Rua Marquês de S. Vicente, 233 (Rio de Janeiro).
Loisier, Paul — Rua 24 de Outubro, 950 (Pôrto Alegre).
Lopes, Cid Ferreira — Rua Piauí, 923 (Belo Horizonte).
Lopes, Elson Damasceno — Vila IPASE, casa 20 (Rio Branco, Território do Acre).
Lopez, Aurélio Ancona — Rua Mancel da Nóbrega, 151 (S. Paulo).
Louzada, Antônio — Rua Santa Terezinha, 186 (Pôrto Alegre).
Macedo, José Mariano Cavaleiro de — Rua João Balbi, 175 (Belém).
Machado, Aricvaldo Vieira — Rua Duque de Caxias, 513 (Aracaju).
Machado, Osclando Júdice — Av. Graça Aranha, 333-2.º s. 209 (Rio de Janeiro).
Maciel, Flamínio Almeida — Ed. Santo Albino, 7.º, s. 721 (Recife).
Magalhães, Juraci Vieira de — Rua Conselheiro Tristão, 1.500 (Fortaleza).
Magalhães Gomes, Edgard — Rua México, 41-18.º, sala 1.804 (Rio de Janeiro).
Magalhães Pôrto, Valter Frota de — R. Deputado Moreira da Rocha, 673 (Fortaleza).
Malaquias, Guilherme — Av. Copacabana, 403, ap. 12 (Rio de Janeiro).
Mangeon, Gilberto — Praia de Botafogo, 198, ap. 702 (Rio de Janeiro).
Maranhão Filho, Paulo — Av. Nazaré, 281 (Belém).
Marqutti, Luiz — Rua Marquês de S. Vicente, 458 (Rio de Janeiro).
Mariano, José — Rua Grão Pará, 747 (Belo Horizonte).
Marques, Halley — Rua Pirapó, 301 (Pôrto Alegre).
Marques, Artur Pôrto — Rua Conselheiro Zenha, 41, ap. 102 (Rio de Janeiro).

INSTITUTO DE ANGELI DO BRASIL

Finalmente

TAMBÉM PARA A SULFA

SÒMENTE 1 COMPRIMIDO DE 12 EM 12 HORAS

LENTOSULFINA

DE ANGELI

lentosulfina DE ANGELI

NOVO COMPOSTO SULFAMÍDICO: SULFAMETOXIPIRIDAZINA
RÁPIDA ABSORÇÃO E LENTA ELIMINAÇÃO
DOSES MUITO BAIXAS
LONGOS INTERVALOS ENTRE AS DOSES: 12 EM 12 HORAS
BAIXA TOXICIDADE
ELEVADA ATIVIDADE TERAPÊUTICA COM ÓTIMA TOLERÂNCIA

INDICAÇÕES:

Lentosulfina é indicada em tôdas as infecções provocadas por bacterias sensíveis à sulfaterapia.

APRESENTAÇÃO E COMPOSIÇÃO:

LENTOSULFINA é apresentada em tubos de 12 comprimidos; cada comprimido contém 0,50 g de sulfametoxipiridazina.

POSOLOGIA:

No primeiro dia é aconselhavel uma dose de ataque de 2 g, isto é, 2 comprimidos cada 12 horas; nos dias sucessivos é suficiente administrar **sòmente 1 comprimido cada 12 horas.**

As doses para crianças serão proporcionalmente inferiores, conforme a idade e o pêso corpóreo.

Instituto De Angeli do Brasil

PRODUTOS TERAPÊUTICOS S. A.

RUA JOAQUIM TÁVORA, 519 — SÃO PAULO

N. 7023

Marques dos Santos, Everardo — Rua Gal. Pereira da Silva, 47 — Icaraí (Niterói).
Marsiaj, Nino — Caixa postal 205 (Pôrto Alegre).
Martins, João Castelo — Rua Antônio Bezerra, 1.373 (Fortaleza).
Martins de Castro, Abílio — Rua Veiga Filho, 259 (S. Paulo).
Matos, Osmar — Av. Estácio de Sá, 136, ap. 301 (Niterói).
Medeiros, Ceci Mascarenhas de — Av. Lineu de Paula Machado, 52 (Rio de Janeiro).
Medina, Heitor S.G. — Caixa postal 357 (Curitiba).
Melo, Emílio Fiúza de — Av. Conselheiro Furtado, 239 (Belém).
Mendes, Rodovalho — Rua 9, n.º 7 (Goiânia).
Mendes, José Pessoa — Rua Esperança, 336 (Pôrto Alegre).
Mendes de Castro, Benedito — Rua Atlântica, 463 (S. Paulo).
Menezes, Dardo — Rua Gal. Bento Martins, 32 (Uruguaiana).
Mesiano, Aquiles — Av. Lineu de Paula Machado, 836 (Rio de Janeiro).
Mesquita, André Petrarca de — Rua Paula Freitas, 32, ap. 317 (Rio de Janeiro).
Mindelo, José Luiz de Araújo — Av. Gentil Bittencourt, 461 (Belém).
Miranda, José Lisboa — Rua Ramon Franco, 51 (Rio de Janeiro).
Miranda, Rui Noronha — Rua Bruno Filgueira, 384 (Curitiba).
Miranda, Valdemir — Av. Portugal, 52 (Recife).
Miranda Júnior, João — Rua Evaristo da Veiga, 49-2.º (Rio de Janeiro)
Molo, Miguel Agostinho Risola — Avenida Presidente Vargas, 418-17.º (Rio de Janeiro).
Monteiro, Alfredo Bahia — Av. Araújo Pinho, 16, ap. 3 (Salvador).
Monteiro, Hamilton dos Santos — Rua Tristão Gonçalves, 762 (Fortaleza).
Morais, José Dias de — Rua Vasconcelos Tavares, 25 (Santos).
Morais, Manoel Odorico — Av. Santos Dumont 1.216 (Fortaleza).
Morais, Mário Augusto Pinto de — Rua Manoel Barata, 625 (Belém).
Morais, Rui Gomes de — Rua 12 de Maio, 223 (Rio de Janeiro).
Moreira, Luiz Fernando — Rua Delgado de Carvalho, 59, ap. 402 (Rio de Janeiro).
Moreira da Fonseca, Joaquim — Rua São José, 85-5.º (Rio de Janeiro).
Moses, Artur — Rua Rosário, 134-1.º (Rio de Janeiro).
Mota, Célio P. — Av. 15 de Agôsto (Ed. Importadora, ap. 702) (Belém).
Moura, Aureliano Matos de — Rua Lamenha Lins, 88 (Curitiba).
Mourão, Benedictus Mário — Rua Junqueiras, 55 (Poços de Caldas, Minas Gerais).
Mourão, Gui — Rua Dr. Murici, 708-3.º, s. 330 (Curitiba).
Negreiros, Eleutério Brum — Av. Nilo Peçanha, 20-2.º, s. 204 (Rio de Janeiro).
Néri Guimarães, Felipe — Rua Sacopã, 57, ap. 102 (Rio de Janeiro).
Neves, Francisco José — Av. Paraúna, 441 (Belo Horizonte).
Neves, René Garrido — Rua Mem de Sá 136 — Icaraí (Niterói).
Niemeyer, Armin — Rua Vigário José Inácio, 311-2.º (Pôrto Alegre).
Nogueira, Cássio — Rua Assembléia, 104-5.º, s. 502 (Rio de Janeiro).
Nolasco, Arnaldo — Rua Engenheiro Sampaio, 79 (Recife).
Oliveira, Adalberto Mendes de — Rua Grajaú, 53 (Rio de Janeiro).
Oliveira, Nelson Vítor de — Rua Prof. Oliveira de Menezes, 112 (Rio de Janeiro).
Oliveira, Wilson Coqueiro de — Av. Alcindo Cacela, 860 (Belém).
Oliveira Lima, A. — Av. Rio Branco, 277-12.º, s. 1.210 (Rio de Janeiro).
Orsini de Castro, Olinto — Rua Rio de Janeiro, 1.662 (Belo Horizonte).
Padilha Gonçalves, Antar — Av. Ataulfo de Paiva, 1.105 (Rio de Janeiro).
Paes de Oliveira, Paulo — Rua Gal. Glicério, 364, ap. 804 (Rio de Janeiro).
Paiva, Fernando de Medeiros — Rua Leopoldina, 266, C. 9 (Rio de Janeiro).
Paiva, Gustavo Ferreira de — Rua Fernandes Tourinho, 955 (Belo Horizonte).
Parreiras Horta, Eduardo — Rua Barão de Lucena, 81 (Rio de Janeiro).
Parreiras Horta, Paulo — Rua Barão de Lucena, 81 (Rio de Janeiro).
Patrício, Luiz Dias — Rua 7 de Abril, 118-7.º (S. Paulo).
Peixoto, Perilo Galvão — Rua Oliveira Rocha, 54, ap. 202 (Rio de Janeiro).
Peixoto Guimarães, José Pena — Rua Clarimundo de Melo, 1.101 (Rio de Janeiro).
Penalva Costa, Fábio — Rua México, 98-4.º, s. 409 (Rio de Janeiro).
Pereira, Acúrcio L. — Ed. Mariana, 4.º, s. 416 (Belo Horizonte).

Pereira, Alvaro Magalhães — Rua 18 de Outubro, 135, ap. 204 (Rio de Janeiro).
Pereira, Antônio Carlos — Rua Halfeld, 603-1.º (Juiz de Fora).
Pereira, Ciro de Campos Aranha — Av. Paulista, 810, ap. 2 (S. Paulo).
Pereira, José Barros — Rua do Imperador, 863 (Fortaleza).
Pereira, Oaci Carlos — Rua João Lira, 81 (Rio).
Pereira Filho, Manoel — Rua Pinto Bandeira, 331 (Pôrto Alegre).
Pereira da Silva, Carlos Leite — Rua Dr. Timóteo, 395 (Pôrto Alegre).
Pereira Gomes, Rui — Rua Marquês de Pinedo, 71 (Rio de Janeiro).
Pereira Rêgo, Aquinaldo — Rua Senador Vergueiro, 154, ap. 1.201 (Rio de Janeiro).
Periassu, Demétrio Bezerra Gonçalves — Av. Copacabana, 664, ap. 903 (Rio de Janeiro).
Pimenta, W. de Paula — Alameda Lorena, 1.784 (S. Paulo).
Pinheiro, Livino — Av. Francisco Sá, 1.743-A (Fortaleza).
Pinto, José Thiers — Rua Prof. Estelita Lins, 63 (Rio de Janeiro).
Pinto, Moacir Teixeira — Rua 15 de Novembro, 1.222, ap. 501 (Curitiba).
Piva, Nestor — Av. 7 de Setembro, 81-5.º (Salvador).
Pires, Ubiraiara — Caixa postal 250 — (Varginha, Minas Gerais).
Pondé, Adriano — Rua 8 de Dezembro, 38 (Salvador).
Pondé, Armando — Rua Boulevard Suiço, 57 (Salvador).
Pontes, Flávio de Brito — Av. Gentil Bittencourt, 58 (Belém).
Portela, Osvaldo Baltazar — Rua Buenos Aires, 70-5.º (Rio de Janeiro).
Pôrto, Jarbas Anacleto — Av. N. S. de Copacabana, 540, s. 602 (Rio de Janeiro).
Portugal, Hildebrando Marcondes — Rua Prudente de Morais, 1.189 (Rio de Janeiro).
Portugal, Osvaldo — Rua Batatais, 538 (S. Paulo).
Posse Filho, Antônio Martins — Rua Gago Coutinho, 94, ap. 302 (Rio de Janeiro).
Proença, Paulo — Rua Voluntários da Pátria, 286 (Rio de Janeiro).
Prudêncio, João — Rua Paraguassu, 20 (Salvador).
Quintela, Jorge — Rua D. Vidal, 85 — Farol (Maceió).
Rabelo, Eduardo (*).
Rabelo, Francisco Eduardo Acióli — Rua Senador Vergueiro, 14 (Rio de Janeiro).
Rabinowits, José — Av. Copacabana, 872, ap. 903 (Rio de Janeiro).
Ramos e Silva, João — Av. 13 de Maio, 37-3.º (Rio de Janeiro).
Renda, José — Ed. Trianon, s. 101 — Av. Guararapes (Recife).
Ribas, Edgar Barbosa — Rua Dr. Murici, 498 (Curitiba).
Ribeiro, Hélio da Silva — Rua Franco, 39, ap. 2 (Salvador).
Ribeiro Neto, Domingos Oliveira — Rua Dr. Melo Alves, 235 (S. Paulo).
Ribeiro, A. A. de Almeida — Rua Ramalhete, 550 (Belo Horizonte).
Ribeiro, Hélio da Silva — Av. 7 de Setembro, 81-5.º (Salvador).
Rietmann, Bruno — Lad. de S. Bento, 8 (Salvador).
Risi, João Batista — Rua Gastão Gonçalves, 31 (Niterói).
Rocha, Clóvis Soisson da — Rua Tavares Bastos, 21, c. 31 (Rio de Janeiro).
Rocha, Darci — Rua Azenha, 705 (Pôrto Alegre).
Rocha, Gline Leite — Rua México, 41-5.º, s. 502 (Rio de Janeiro).
Rocha, José Maria Munhoz da — Praça Zacarias, 36-4.º (Curitiba).
Rocha, Maria Clara M. da — Rua Gal. Vitorino, 273, ap. 3 (Pôrto Alegre).
Rocha Neto, Mário Jorge Fernandes da — Sinimbu, 1.562 (Caxias do Sul, R. G. do Sul).
Rodrigues, Augusto Chaves — Trav. Rui Barbosa, 862 (Belém).
Rossas, Tomaz Pompeu — Rua Padre Leonel Franca, 100, ap. 102 (Rio de Janeiro).
Rotberg, Abraão — Rua Marconi, 131-6.º (S. Paulo).
Rutowitsch, Mário — Rua Otávio Correia, 253 (Rio de Janeiro).
Sá e Silva, Lauro — Rua Alcindo Guanabara, 15-A-7.º (Rio de Janeiro).
Saliba, Nagib — Av. Augusto de Lima, 1.568 (Belo Horizonte).

(*) Antigo Prof. Cat. de dermato-sif. da Univ. do Brasil, falecido em 1940. Seu nome será perpètuamente conservado na lista dos componentes da Sociedade, conforme deliberação tomada em sessão de outubro de 1940.

Sampaio, Sebastião de Almeida Prado — Rua Tefé, 356 (S. Paulo).
Sanson, Raul D. de — Rua Debret, 79-2.º, s. 201 (Rio de Janeiro).
Schnitzler, Roberto — Rua Duque de Caxias, 789 (Londrina, Paraná).
Santos, Carlos Candal dos — Rua Andradas, 1.534, térreo, fundos (Pôrto Alegre).
Santos, José Malheiros dos — Rua São Paulo, 498-3.º (Belo Horizonte).
Sarmento, Telmo Rodrigues — Rua Belém, 1.714 (Manaus).
Schweidson, José — Av. 7 de Setembro, 2.191 (Curitiba).
Serra, Osvaldo — Rua Laranjeiras, 490 (Rio de Janeiro).
Silva, Alcides de Azevedo — Rua Prof. Gabizo, 151, ap. 302 (Rio de Janeiro).
Silva, Armando Domingos da — Inst. de Saúde Pública — Canela (Salvador).
Silva, Cândido de Oliveira e — Rua Engenheiro Pena Chaves, 15, ap. 202 (Rio de Janeiro).
Silva, Domingos Barbosa — Rua Benjamin Constant, 767 (Belém).
Silva, Hugo Santos — Av. Francisco Glicério, 654 (Santos).
Silva, Ives Palermo da — Praça D. Pedro II, 101 (Salvador).
Silva, Mancel Eugênio da — Inst. de Saúde Pública — Canela (Salvador).
Silva, Moacir dos Santos — Rua Santa Luzia, 732-9º (Rio de Janeiro).
Silva, Newton Neves da — Av. Bastion, 528 (Pôrto Alegre).
Silvani Filho, Aníbal Muniz — Rua Conceição Foeppel, 51 (Salvador).
Silveira, Edu Dias da — Pano da Areia, 5.926 (Pôrto Alegre).
Soares, José Augusto — Rua Castro Alves, 53 (S. Paulo).
Souza, Argemiro R. de — Av. Brigadeiro Luiz Antônio, 388-7.º-A, ap. 75 (São Paulo).
Souza, Cristóvão Colombo de — Rua Barata Ribeiro, 664, ap. 102 (Rio de Janeiro).
Souza, Paulo Alvaro de — Av. Cruz Gabugá, 855 (Recife).
Souza-Araújo, Heráclides César de — Av. 13 de Maio, 37-1.º (Rio de Janeiro).
Spencer Ferreira, Herbert — Av. Jerônimo de Oruellas, 145 (Pôrto Alegre).
Srur, Armando Sabaa — Rua Boaventura da Silva, 274 (Belém).
Teixeira, Gilberto de Azevedo — Rua Maria Angélica, 694 (Rio de Janeiro).
Teixeira, Luiz Augusto Nunes — Av. 7 de Setembro, 338 e 334 (Campos, Estado do Rio).
Terra, Fernando (*).
Tibiriçá, Paulo de Queiroz Teles — Praça Dom Feliciano, 56, ap. 121 (Pôrto Alegre).
Tinoco, Durval Guimarães — Rua Araújo Leite, 340 (Marquês de Valença, Estado do Rio).
Torres Otávio — Rua Rocha Galvão, 22 (Salvador).
Tramujas, Armando — Rua do Rosário, 99 (Curitiba).
Trotta, Newton — Rua Diomedes Trotta, 332 (Rio de Janeiro).
Treuherz, Valter — Rua Barão de Itapetininga, 120-7.º (S. Paulo).
Vieira, Geraldo Rodrigues — Rua Curitiba, 2.105 (Belo Horizonte).
Vieira, João Paulo — Rua Libero Badaró, 488-3.º (S. Paulo).
Vieira Braga, Raul — Av. N.S. de Copacabana, 95, ap. 601 (Rio de Janeiro).
Vilas Boas, Jaime — Rua Barão de Itaipu, 391 (Rio de Janeiro).
Vilas Boas, Norberto d'Ávila — Rua Barão de Itaipu, 391 (Rio de Janeiro).
Villela, Rui de Almeida — Rua Antônio Parreiras, 25, ap. 302 — Boa Viagem (Niterói).
Vilela Pedras, José Augusto — Av. Delfim Moreira, 588 (Rio de Janeiro).
Xavier, Alvorino Mércio — Rua Goitacaz, 223 (Pôrto Alegre).
Zamith, Vinício de Arruda — Rua Conselheiro Crispiniano, 20-7.º (S. Paulo).
Zéo, Arnaldo — Av. Graça Aranha, 326-5.º, ap. 52-A (Rio de Janeiro).
Zilberberg, Benjamin — Rua Melo Alves, 550, ap. 10 (S. Paulo).

(*) Antigo Prof. Cat. de dermatol.-sifil. da Univ. do Brasil, falecido em 1947. Seu nome será perpètuamente conservado na lista dos componentes da Sociedade, conforme deliberação tomada em sessão de maio de 1947.

Sessão de 28 de agôsto de 1957

Depois de declarar aberta a sessão, o Dr. Mário Rutowitsch, na presidência, fala sôbre a situação da filial do Pará, aludindo à possibilidade de nova reunião do Comité de Direção da S.B.D.S., para deliberar a respeito do assunto.

O Dr. Almir G. Antunes sugere que seja solicitado, aos Profs. F. E. Rabelo e J. Ramos e Silva, resumo sôbre o Congresso de Estocolmo.

ORDEM DO DIA:

TUBERCULIDE PÁPULO-NECRÓTICA COM ASPECTO DE ERITEMATÓIDE — DR. E. DROLHE DA COSTA

COMENTÁRIOS:

Prof. A. Carlos Pereira — Informa que o caso apresentado mereceu sua atenção em virtude de já haver tido outro idêntico. Tratava-se de moça radicada em Juiz de Fora, com lesões típicas de tuberculide pápulo-necrótica. A jovem foi a S. Paulo, onde o Dr. Bechelli confirmou o diagnóstico e medicou-a. Após a regressão das lesões, surgiram outras na face, eritematóides, cujo exame histopatológico confirmou o diagnóstico de L. E. Acha, por isso, que possa haver passagem da tuberculide para o eritematóide, concordando, neste caso, com o Dr. Drolhe.

Dr. O. Serra — Considerando que, na primeira apresentação do caso, o Prof. Rabelo admitiu a possibilidade de tratar-se de eritematóide imitando a tuberculide, ou vice-versa, indaga se não é possível pensar em tuberculide, assumindo o aspecto de eritematóide por sensibilização séptica tuberculosa. Sugere que se faça, como terapêutica, a dessensibilização tuberculínica.

Dr. Mário Rutowitsch — Cumprimenta o Dr. Drolhe e declara que é realmente difícil chegar a uma conclusão.

CERATOACANTONA — DR. N. HADDAD NETO

COMENTÁRIOS:

Dr. Gline Rocha — Refere que, clinicamente, o caso difere de outro que, há cêrca de três meses, apresentou, com o dr. Sílvio Fraga, porém a histopatologia é compatível com o diagnóstico. Acha que esta experiência serve para demonstrar que nem sempre a clínica corresponde à realidade. Pergunta ao Dr. Haddad se existem outras lesões, qual o tratamento que pretendia aplicar e se não achava conveniente atitude expectante para verificar se é realmente autocurável. Sugere, finalmente, que o caso seja observado, para a verificação do aparecimento de metástases.

Dr. N. Haddad Neto — Responde ao Dr. Gline Rocha, informando que se tratava de lesão única, que discorda da atitude expectante, porque o caso já tem 8 anos de evolução, e que a terapêutica que pretende adotar é a de curetagem com fulguração.

CASO PRÓ-DIAGNOSE — DR. SÍLVIO FRAGA

COMENTÁRIOS:

Prof. Osvaldo Costa — Pensou, a princípio, na doença de Esteven-Johnson, porém concorda com o Dr. Gline Rocha, de que se trata de pênfigo agudo. Realça o valor da histopatologia como elemento importante para fins diagnósticos.

Dr. Jacó D. Azulay — Indaga se, no caso do pênfigo agudo, o doente não deveria apresentar sintomas abdominais e febre.

Dr. Gline Rocha — Refere já ter visto dois casos de pênfigo maligno, os quais não fazem parte do quadro dos pênfigos com bôlhas acantolíticas, sendo considerados sepa generalizada de natureza mortal. Acha que êste caso deve ser pênfigo agudo, uma vez que há comprometimento do estado geral, há bôlhas generalizadas e as mucosas estão atingidas. É de parecer

que a evolução trará uma série de informações e que o exame histopatológico seja realizado com urgência.

Dr. Romeu V. Jacinto — Considera difícil estabelecer diagnóstico diferencial entre pênfigo agudo e Esteven-Johnson. Prefere permanecer na segunda hipótese, levando em conta o ataque às conjuntivas e as lesões purpúricas palmares.

Dr. Sílvio Fraga — Informa que estudará o caso e apresentará os resultados em próxima reunião.

CASO DE PSORIASE TRATADO COM DERIVADOS ACRIDINICOS — DR. MÁRIO RUTOWITSCH

LIQUEN PLANO TRATADO COM ARALÉN — DR. A. POSSE FILHO (apresentado pelo Dr. Mário Rutowitsch)

COMENTÁRIOS (*acêrca dos dois casos*):

Dr. I. Gabbay — Refere estar tratando de um caso de eritrodermia que apresenta grande melhora sob a ação da Nivaquine.

Prof. A. Carlos Pereira — Felicita os autores e relata ter lido em uma revista a indicação dos antimaláricos descorados para o liquen plano e o pênfigo. Informa estar aplicando, com bons resultados, no liquen plano, os citados antimaláricos.

CASO PRÓ-DIAGNOSE — DR. JACÓ D. AZULAY

COMENTÁRIOS:

Dr. O. Serra — Diante do resultado negativo da reação de Frei, acha que não se deve pensar em Nicolas-Favre, nem em escrofuloderma, uma vez que se trata de processo inflamatório com tendência difusa. Faria o diagnóstico de inflamação inespecífica e sugere a administração de arsênico e Repodral, como teste terapêutico.

Dr. Almir G. Antunes — Sugere a aplicação de radioterapia associada à estreptomicina, pois, no caso de melhora, conduziria à hipótese de tuberculose.

Prof. Osvaldo Costa — Acha que se deve associar a adenite à lesão anteriormente surgida no púbis, possivelmente de origem piogênica.

Dr. Mário Rutowitsch — Não põe em dúvida o resultado da reação de Frei. Acha que o aspecto clínico também não é o da doença de Nicolas-Favre. Discorda da terapêutica sem diagnóstico, o que não considera correto. É de parecer que, pelo contrário, devam-se esgotar os meios diagnósticos.

Dr. Gline Rocha — Concorda com a opinião do Dr. Mário Rutowitsch.

FORMA ERITEMATO-PIGMENTADA E CIRCINADA DE FARMACODERMIA? — DR. GLINE ROCHA

COMENTÁRIOS:

Prof. Osvaldo Costa — Assemelha-se a um caso seu, de lupus tumidus de Gougerot, tricofitóide.

Dr. O. Serra — Respeita a opinião do Prof. Osvaldo Costa, porém está de acôrdo com o diagnóstico de farmacodermia, pois tem visto farmacodermias com os aspectos mais diversos. Não crê que esta tenha sido causada pela Instantina.

Dr. Romeu V. Jacinto — Não sabe qual é o diagnóstico, porém afirma não se tratar de eritema pigmentar. Acha que as localizações e as recidivas não são típicas e que a reexposição não reproduziu as lesões.

Dr. E. Brum Negreiros — Focaliza o caso apenas quanto ao aspecto alérgico. Afirma não ser o ácido acetilsalicílico a droga produtora do eritema pigmentar fixo, mas sim o piramido e os barbitúricos. Acha que a reexposição não deveria ter sido feita com a Instantina e sim com o piramido e os barbitúricos.

Dr. Mário Rutowitsch — Simpatiza com o diagnóstico do Prof. Osvaldo Costa, pois verificou que a pigmentação é residual, a lesão é circinada e vesiculosa, e não é fixa, aspecto êste que nunca observou em farmacodermia.

Dr. Gline Rocha — Informa que vai investigar a possibilidade, ainda que remota, de tratar-se de L.E. túmido. Agradece as considerações feitas pelo Dr. Negreiros e esclarece que ensaiou a reexposição com Instantina por se tratar de caso atípico. Do contrário, teria empregado a fenolftaleína, que entra, com o coeficiente máximo, nos eritemas fixos. Concorda com o Dr. Romeu em que é um caso típico de eritema fixo, indagando se não se trataria de forma circinada de eritema fixo, tomando em consideração um artigo dos "Archives", onde são citadas formas de erupção fixa, até eczematóides.

OUTRO TRATAMENTO DA LARVA MIGRANS — Drs. R. Vieira Braga e F. da Silveira

Comentários:

Dr. Paulo Paes de Oliveira — Declara já conhecer êste método e, inclusive, já o ter empregado, com ótimos resultados. Acha, entretanto, que o mesmo não resolve 100% dos casos.

Dr. Mário Rutowitsch — Considera o método interessante, uma vez que todos os outros falham.

Dr. Almir G. Antunes — Aproveita a oportunidade para comunicar aos colegas nova orientação, surgida no Congresso Internacional do México, e que consiste na aplicação de compressas embebidas em solução de benzoato de benzila. Esclarece que êste método tem apresentado excelentes resultados, sem doer nem queimar.

ALERGIA A TANTANOZ BIPIMATIFITA — Dr. E. Brum Negreiros

Comentários:

Prof. Osvaldo Costa — Felicita o autor, pois considera uma falha, em nosso meio, a falta de estudo mais pormenorizado sôbre as fitodermatoses. Concita-o a prossequir em seus estudos.

Dr. R. Vieira Braga — Lembra-se de haver observado dermatites de contato ocasionadas por outras plantas, como sejam: peroba, jacarandá e cabiúna. Concorda com o Prof. Osvaldo Costa, quanto à inexistência de estudos sôbre o assunto.

Dr. Mário Rutowitsch — Felicita o Dr. Negreiros, declarando que dificilmente se atribuiria a origem do caso a uma planta.

FOTOSSENSIBILIZAÇÃO — Dr. Jacó D. Azulay

Comentários:

Dr. E. Brum Negreiros — Informa que, na Europa, é grande a incidência de fotossensibilização com o Fenergan. Lembra, ainda, o tratamento em quarto escuro para êstes casos, pelo menos durante uma semana, o qual tem dado ótimos resultados.

Sessão de 29 de setembro de 1957

Depois de declarar iniciada a sessão, o Dr. Ernani Agrícola, na presidência, submete à apreciação do plenário as propostas para sócio efetivo e sócio correspondente, respectivamente, do Dr. Napoleão Domiti, assistente voluntário da Clínica Dermatológica da Escola Paulista de Medicina, e do Dr. Orlando Canizares, professor associado da Clínica Dermatológica da "Post Graduate Medical School" da Universidade de Nova York e médico do Hospital Bellevue. Ambas foram aprovadas. Comunica aos presentes a reiteração de

convite, pela Associação Brasileira de Leprologia, para que a S.B.D.S. seja representada no Simpósio sôbre B.C.G., a ser realizado por aquela Associação.

O Dr. Almir Antunes apresenta votos de boas vindas aos colegas que participaram do Congresso de Estocolmo e propõe que façam resumo das atividades do referido conclave.

O Prof. J. Ramos e Silva agradece, em nome dos participantes, e sugere que, em outra sessão, quando estejam todos presentes, cada representante relate uma parte, pois, em face da organização do Congresso, ninguém pôde assistir a tôdas as reuniões. Refere a presença de um colega brasileiro, do Estado de São Paulo, trabalhando em Hamburgo, que apresentou um bom filme realizado em seu Estado.

ORDEM DO DIA:

LEISHMANIOSE TEGUMENTAR (LESÃO ÚNICA) — DRS. E. DROLHE DA COSTA e GLINE ROCHA

COMENTÁRIOS:

Prof. J. Ramos e Silva — Felicita os autores pelo diagnóstico precoce e pela cura do caso. Menciona uma série de fotografias coloridas, de casos de leishmaniose com aspecto de lepra lepromatosa, apresentada no Congresso de Estocolmo, os quais o autor (Konviti) classificou como leishmaniose anérgica, reinvindicando para si a prioridade na descrição desta forma. Elogia o trabalho dos autores da comunicação, que o fêz recordar-se de caso idêntico, apresentado numa das reuniões de Belo Horizonte.

Prof. Osvaldo Costa — Declara ter visto caso idêntico a êste de leishmaniose anérgica, na Bahia, mas não se recorda se apresentava aspecto leprótico.

Prof. H. Portugal — Acha que o diagnóstico deveria ser confirmado pela reação de Montenegro, pois é de parecer que a estrutura tuberculóide e a cura pelo antimônio não constituem provas suficientes.

Dr. Gline Rocha — Agradece aos colegas e informa que já viu o trabalho de Konviti, em cujos casos a reação de Montenegro é negativa ou fracamente positiva. Concorda com a necessidade da citada reação, no caso, e promete fazê-la, trazendo o resultado. Afirma que não tem dúvida alguma quanto ao diagnóstico.

XANTHOMA DIABETICORUM — DRS. E. DROLHE DA COSTA e GLINE ROCHA

M.J., de 37 anos de idade, casado, brasileiro, residente no Distrito Federal. Pai cardíaco, morto por infarto (sic), diabético. Mãe diabética, viva, em tratamento por insulina. Infância sadia. Teve blenorragia aos 17 anos. Há um ano, o paciente notou o aparecimento de pequenas lesões papulosas, avermelhadas, algumas com a parte central amarelada, localizada, inicialmente, nos cotovelos e, depois, atingindo os joelhos, a região glútea e as demais partes dos membros inferiores. Dosagem de glicemia — 206 mg p. 100 cc (Folin Wu). Colesterol — 480 mg por 100 cc (Bloor, modificado por Sacket).

COMENTÁRIOS:

Prof. H. Portugal — É de parecer que, além das formas citadas pelo Dr. Gline Rocha, na classificação dos xantomas deveriam ser acrescentadas as lesões xantomizadas, como os histiocitomas e o granuloma eosinofílico. Considera a lipemia como não essencial nas xantomizações secundárias, pois esta pode desaparecer em virtude de várias causas, consideradas entre estas as nefropatias.

Prof. J. Ramos e Silva — Acha o caso muito interessante, além de didático. Considera a classificação dos xantomas extremamente difícil, sendo a mesma muito discutida, não se tendo conseguido, até hoje, conciliar uma classificação com a clínica. Concorda com a afirmação do Prof. Portugal quanto à existência de xantomas que dependem de alterações locais e outros

de ordem geral. No primeiro caso, situa o histiocitoma xantelasmizado e, no segundo, os casos de diabéticos, onde a hiperlipemia depende do diabetes.

Parece-lhe, no primeiro caso apresentado, tratar-se de mecanismo de defesa, em que o organismo procura descarregar nos tecidos o excesso de colesterol do sangue. Embora considere evidente que a primeira fase do tratamento consiste na administração de insulina, não concorda com o otimismo do Dr. Gline quanto à pronta resposta a esta terapêutica. Acha que seja, pelo contrário, tarefa a longo prazo.

Dr. Almir G. Antunes — Baseando-se nas palavras do Prof. Portugal, sugere que seja ouvida a opinião de um metabologista clínico, levando em consideração o fato de que o tratamento atual do diabetes é bastante diferente.

Dr. Gline Rocha — Agradece a colaboração e os ensinamentos recebidos.

ERITROPLASTIA DE QUEYRAT NA GLANDE E CARCINOMA "IN SITU" NO PREPÚCIO — Dr. A. Posse Filho

M.P.F.T., de 62 anos de idade, do sexo masculino, casado, natural do Estado do Rio. Veiu à consulta em 1 de setembro de 1957. Da primeira espôsa teve 12 filhos, mortos; da segunda, teve uma filha, sadia. Antecedentes mórbidos: asma na infância, eczema na face, aos 43 anos, diabetes (sob contrôle da Clínica Médica), hérnia inguinal D, blenorragia várias vêzes (sic), cancro venéreo em 1952. Sorologia para sífilis: sempre negativa (sic). Tratamento antiluético: 1932 — várias injeções de 914; 1945 — Terpassol (sic) durante 3 anos (oral); 1956 — 35 empôlas de Iodobisman (1 empôla de 3/3 dias) mais 7 empôlas de penicilina (1 injeção intramuscular de 7/7 dias), com 2.400.000 u.o. em cada empôla. O exame permitiu verificar a existência de lesões eritematosas, recobrindo a glande, com áreas de descamação ou queratose, levemente maceradas ou, ainda, apresentando erosões; a evolução verificou-se no decurso de três anos, tendo o paciente sido submetido a tratamento variado, tópico ou geral; lesão tumoral no fôrro interno do prepúcio, do tamanho de uma azeitona, de aspecto papilomatoso, brilhante, com um mês de evolução (sic); placa eritêmato-escamosa, pruriginosa, situada na glabela; lesão pigmentada, irregular, com pequena crosta hemática, localizada no dorso do nariz; reação ganglionar inguinal bilateral, discreta. Foram realizadas a biópsia da glande e a retirada da tumoração do prepúcio, pelo Dr. Haddad Neto. O exame histopatológico deu, como resultado: carcinoma "in situ", com referência às duas lesões. Impressão diagnóstica: eritroplasia, carcinoma "in situ". O relator solicita sugestões quanto à terapêutica.

Comentários:

Prof. J. Ramos e Silva — Observa que a grande lesão apresenta aspecto papilomatoso franco, correspondendo ao epitelioma, enquanto a lesão de base é típica da eritroplasia. Considera mau o câncer do pênis, com freqüentes metástases ganglionares, o que já parece suceder no presente caso. Sugere que se proceda à toilete ganglionar para verificar se há, realmente, metástases. Informa que, nos seus casos, recomenda operar, sistemàticamente, com amputação parcial, o que tem proporcionado excelentes resultados.

Dr. A. Posse Filho — Agradece a orientação do Prof. Ramos e Silva.

NEURILEMONAS CUTÂNEOS (2 CASOS) — Prof. H. Portugal, e Drs. Gline Rocha e N. Haddad Neto

Comentários:

Dr. Gline Rocha — Informa, apenas para complementar a exposição do Prof. Portugal, do ponto de vista clínico, que o seu doente apresentava um nódulo na perna, resistente à palpação. Resolveu retirá-lo, sem saber do que se tratava. Feita a incisão, deparou com uma cápsula que, retirada, deu saída a um tumor esbranquiçado, resistente à pressão e com a forma de um verme. Esclarece que o doente apresentava uma série de formações névicas disseminadas.

PLACA SOLITÁRIA INTERESCAPULAR PRO-DIAGNOSE (PROVÁVEL RETICULOSE) — PROF. OSVALDO COSTA

COMENTÁRIOS:

Prof. H. Portugal — Pelo exame da lâmina, conclui que se trata de uma reticulose. Acha que a idéia clínica seria de linfocitoma, porém o aspecto estrutural é diferente, aspecto êste que surge na fase involutiva. Aconselha que seja acompanhada a evolução a fim de que se torne possível um diagnóstico conclusivo.

Prof. J. Ramos e Silva — Informa ter encontrado uma célula em mitose, não sabendo, entretanto, se tal fato é freqüente. É favorável ao diagnóstico de reticulose.

Prof. Osvaldo Costa — Agradece.

ACTINOMICOSE CÉRVICO-FACIAL (2.ª APRESENTAÇÃO) — DRS. J. L. MIRANDA e J. D. AZULAY

COMENTÁRIOS:

Dr. Almir G. Antunes — Felicita os autores.

Prof. J. Ramos e Silva — Felicita os autores pelo êxito terapêutico em prazo relativamente curto, fato difícil de verificar-se em ambulatório. Pergunta ao Dr. Miranda se o caso é procedente do Distrito Federal.

Dr. J. L. Miranda — Informa tratar-se de caso procedente de S. Gonçalo, no Estado do Rio.

Prof. H. Portugal — Chama a atenção para a necessidade de classificação micológica do agente, com a finalidade de orientação terapêutica, objetivo êste que só se consegue com a cultura, não sendo atingido apenas com o exame histológico.

Dr. J. L. Miranda — Agradece os comentários e a colaboração.

Análises

DOENÇA DE JORGE LOBO. R.D. AZULAY, J. MIRANDA e J.D. AZULAY, *Hospital*, Rio de Janeiro, 51:685(jun.),1957.

Os autores descrevem o 15.º caso de blastomicose de Jorge Lobo, da literatura. Salientam que todos são brasileiros e provenientes da Amazônia, com exceção de um caso de Costa Rica, descrito por Trejos e Romero.

Trata-se do 5.º caso de localização auricular, que é, assim, a mais freqüente (1/3) dos casos. O paciente atribui a doença, com muita precisão, a uma picada de inseto. As tentativas de cultura e inoculação em animais foram infrutíferas. A stilbamidine, usada pela primeira vez nesta doença, não deu resultado. A terapêutica foi cirúrgica (debridamento e enxêrto).

Resumo dos autores

PORFIRIA AGUDA E COPROPORFIRINÚRIA CONSEQÜENTE AO TRATAMENTO PELA CLOROQUINA — RELATÓRIO DE DOIS CASOS (ACUTE PORPHYRIA AND COPROPORPHYRINURIA FOLLOWING CHLOROQUINE THERAPY — A REPORT OF TWO CASES). MICHAEL J. DAVIS e DARL E. VANDER PLOEG, *A.M.A. Arch. Dermat.*, 75:796 (jun.), 1957.

Os autores relatam os casos de dois pacientes que apresentaram reações tóxicas, pouco tempo após o tratamento pela cloroquina. Em um dos pacientes, o medicamento provocou sintomas abdominais, disfunção hepática e aumento na excreção urinária, de uroporfirinas, coproporfirinas e porfobilinogênio, e, em outros pacientes, provocou sintomas abdominais e aumento na excreção de coproporfirinas. Estas alterações mostraram-se reversíveis após cessado o uso da droga. O autor apresenta breve estudo de revisão sôbre a toxidez da cloroquina.

Resumo dos autores

OBSERVÇÃO SÔBRE O HÉRPES CIRCINADO ANIMAL NOS ESTADOS UNIDOS (SURVEY OF ANIMAL RINGWORM IN THE UNITED STATES). ROBERT W. MENGES e LUCILLE K. GEORG, *Public Health Reports*, 72:503(jun.),1957.

Os autores, procedendo à observação do hérpes circinado em animais domésticos cativos e selvagens, isolaram dermatófitos de 520 (20¾) das 2.538 espécies de pêlo cultivadas. Os cogumelos mais freqüentemente isolados foram: *Microsporum canis*, de gatos, cães, macacos e chinchila; *Microsporum gypseum*, de cães, camundongos e ratos; *Trichophyton mentagrophytes*, de cães, cavalos, chinchilas, cobaias, camundongos, ratos, canguru e gambá; e *Trichophyton verrucosum* de gado e burro. São apresentados dados concernentes à freqüência das lesões na pele, ao método de diagnóstico e aos aspectos epizootiológicos do hérpes circinado canino e felino. Os autores chegaram à conclusão de que o hérpes circinado é uma doença comum entre os animais nos Estados Unidos.

Resumo dos autores

PAPEL DO FENÔMENO ALÉRGICO NA ETIOLOGIA E NA PATOGENIA DA DERMATITE ATOPICA (THE ROLE OF ALLERGIC PHENOMENA IN THE ETIOLOGY AND PATHOGENESIS OF ATOPIC DERMATITES). EMIL MILDER *A.M.A. Arch. Dermat*, 76:27 (jul.), 1957.

O autor observou e investigou 84 casos de dermatite atópica, em grupos de idades diferentes.

Chegou à conclusão de que os testes de ingestão e de inalação de alergenos são de valor nulo para os adultos e de valor muito problemático para as crianças. Declara que os fatôres alérgicos podem ser causa de exacerbações, em certos casos, porém a sensibilidade é de pouca importância etiológica.

Notou grande preponderância de pacientes provindos das cercanias industriais (64%). Atribui ao ambiente menos tenso dos fazendeiros a causa da baixa incidência nas regiões agrícolas (36%).

Resumo do autor

ESTUDO HISTOLOGICO DO MÚSCULO NAS DERMATOMIOSITES E NAS SÍNDROMES VIZINHAS (ÉTUDE HISTOLOGIQUE DU MUSCLE DANS LES DERMATOMYOSITES ET LES SYNDROMES VOISINS). P. LE COULANT e L. TEXIER. *Ann. de dermat. et syph.*, 84:377 (jul.-ag.), 1957.

Relatam os autores do presente trabalho que, polarizados pela lesão muscular, têm alguns autores obedecido à tendência de grupar, em um mesmo quadro, doenças diferentes, nas quais haja participação muscular. Na realidade, êles se contentaram em confirmar, pelo microscópio, a lesão muscular, sem levar em conta a evolução anatômica geral e a sistematização das lesões no tempo e no espaço, abandonando, assim, uma possibilidade de classificação histológica dessas diferentes síndromes que a clínica deixa suspeitar. O estudo histológico de 22 casos de doenças, com sintomatologia cutânea e muscular, permitiu aos autores isolar tipos de lesões:

a) no lúpus eritematoso e na periarterite nodosa, as lesões se situam tomando como eixo o elemento vascular e parecem alcançar, lògicamente, a patologia alérgica, para a qual se orientam as concepções atuais sôbre essas afecções;

b) o tipo da esclerodermia faz parte, claramente, do que se convencionou denominar doença do colágeno; e

c) o fato de ser diferente do tipo histológico das dermatomiosites — centrado pela lesão primitiva e preponderante no parênquima muscular — parece dirigir as pesquisas para doença muscular autônoma.

Resumo do autor

LEISHMANIOSE AMERICANA ANÉRGICA DISSEMINADA (DISSEMINATED ANERGIC AMERICAN LEISHMANIASIS). JACINTO CONVIT, OSCAR REYES e FRANCISCO KERDEL. *A.M.A. Arch. Dermat.*, 76:213 (ag.), 1957.

Os autores relatam três casos de rara variedade clínica de leishmaniose americana. Denominaram êste tipo de anérgica disseminada, tendo em vista a extensão das lesões e a resposta negativa à reação intradérmica com leishmanina.

Discutem o aspecto clínico dêste tipo, semelhante ao da lepra lepromatosa, os seus característicos histológicos e parasitológicos e a sua resistência terapêutica.

Resumo do autor

NEURO-HISTOLOGIA E NEUROFISIOLOGIA DA SENSAÇÃO DE PRURIDO NO HOMEM (THE NEUROHISTOLOGY AND NEUROPHYSIOLOGY OF THE ITCH SENSATION IN MAN). WALTER B. SHELLEY e ROBERT P. ARTHUR. *A.M.A. Arch. Dermat*, 76:296 (set.), 1957.

Os autores demonstram, histològicamente, ser o ponto de prurido um agregado rico em fibras finas, localizadas na área subepidérmica. Consideram que, fisiològicamente, é um simples ponto de baixo limiar para os estímulos químicos, mecânicos, térmicos e elétricos.

Evidenciaram, experimentalmente, que o estímulo, em qualquer ponto de prurido, é seguido por um período mínimo de demora, correspondendo ao tempo requerido para que o impulso nervoso percorra o nervo periférico, numa velocidade média de 2 metros por segundo. Afirmam que tal se dá levando em conta que o local do prurido é inervado, apenas, por fibras C, não mielinizadas.

Consideram as endopeptidases como mediadores químicos do prurido. Chegaram à conclusão de que, quando estas são libertadas, sob forma ativa, na epiderme, no sangue, na microflora, ou nos infiltrados celulares, produzem queima específica das fibras C, originando o prurido ou dor semelhante à da queimadura.

Os autores encontraram grandes diferenças na sensibilidade ao prurido de acôrdo com diferentes indivíduos e com diferentes áreas do corpo.

Resumo do autor

O TRATAMENTO DO HÉRPES ZÓSTER (THE TREATMENT OF HÉRPES ZOSTER). ERVIN EPSTEIN e HERMAN V. ALLINGTON. *A.M.A. Arch. Dermat.*, 76:408(out.),1957.

Os autores apresentam breve resumo da literatura referente ao tratamento do hérpes zóster, durante os últimos 26 anos. Observam que, na sua maioria, os relatórios estão baseados em poucos casos, para que tenham significado estatístico.

Apresentam o resultado do tratamento desta doença por vários métodos que resumiram em uma tabela. Usaram, como ponto de referência, o tempo durante o qual os doentes estiveram sob tratamento. Foi examinado um total de 251 pacientes. Os números para tratamento em grupos separados são aqui, talvez, muito pequenos para justificar conclusões definidas. Entretanto, os números para a duração da doença, nas várias categorias, são evidentemente similares. De acôrdo com o critério dos autores, parece que o tipo de tratamento empregado não apresenta sucesso no encurtamento do curso da doença.

Realçam, não obstante, o interêsse que deve despertar o tratamento e a supervisão dos casos de hérpes zóster.

Resumo dos autores

ESCLERODERMIA FATAL COM FENÔMENO L.E. — RELATO DE UM CASO (FATAL ECLERODERMIA WITH L.E. PHENOMENON — REPORT OF A CASE) HARRY L. ARNOLD JR. e I. L. TILDEN. *A.M.A. Arch. Dermat.*, 76:427(out.), 1957.

Os autores relatam um caso fatal de esclerodermia típica, difusa e progressiva, na qual o fator L.E. foi fortemente positivo em seis ocasiões, durante 11 meses de observação (sendo negativo sòmente quando o teste de turvação do zinco caiu aos níveis normais durante intensivo — porém clìnicamente ineficiente — tratamento com esteróides) e no qual não havia evidência clínica ou laboratorial que pudesse justificar o diagnóstico de lúpus eritematoso sistemático.

Resumo dos autores

Notícias

Doenças venéreas

ATIVIDADES DO SERVIÇO DE DOENÇAS VENEREAS DA PREFEITURA DO DISTRITO FEDERAL

4.º TRIMESTRE DE 1957

DISPENSÁRIOS:	out.	nov.	dez.
Casos diagnosticados	515	500	471
Sífilis	110	96	107
Sífilis primária	30	31	41
Sífilis secundária	14	5	9
Outras formas	68	60	51
Gonorréia	241	263	246
Cancro venéreo	129	110	101
Linfogranuloma	34	27	17
Granuloma venéreo	1	4	3
Total de comparecimentos	2.228	1.987	1.747
Exames de 1.ª vez	1.298	1.285	1.145
Exames de laboratório realizados nos Dispensários	1.497	1.379	1.423
Injeções aplicadas	1.445	1.412	1.543
HOSPITAL EDUARDO RABELO (C. T. R.)			
Pacientes hospitalizados	93	108	42
Altas	83	95	61
Exames de laboratório realizados no Hospital	44	14	—
Injeções aplicadas	1.477	1.374	1.164
LABORATÓRIO CENTRAL DE SOROLOGIA			
Reações sorológicas	3.145	3.051	2.222

TRATAMENTO
DO
ACNÉ

Enxofre coloidal.
Hamamelis.
Óxido de titânio.

SACNEL

NÃO É GORDUROSO.
É DE EMPREGO AGRADAVEL

Uso externo

Enila

LABORATÓRIOS ENILA S. A. • RUA RIACHUELO, 242 • FONE 32-0770 • RIO

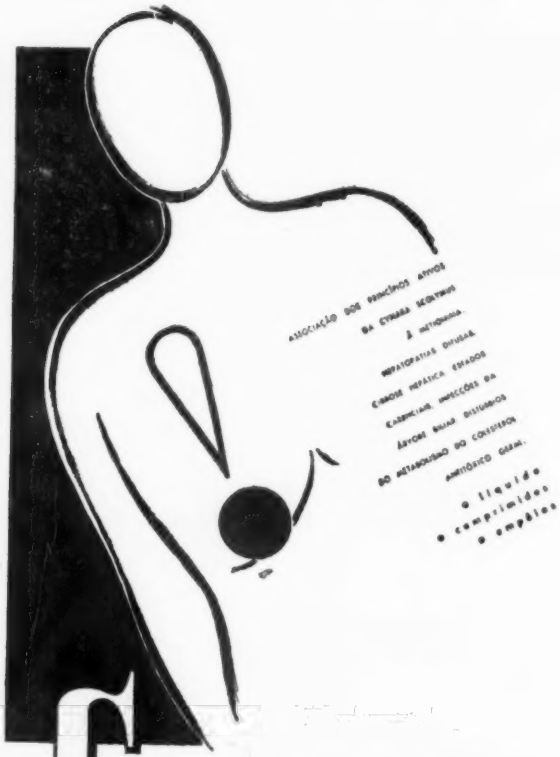

Cynaron-
metionina

Vitaminas

PINHEIROS

ALTA CONCENTRAÇÃO
MELHOR ABSORÇÃO
PERFEITA ESTABILIDADE
SABOR DELICIOSO

Pellets

A-VI-PEL
D-VI-PEL
A-D-VI-PEL
POLI-VI-PEL
VITSALMIN

Emulsões

A-D-BOM
EMULVIT

IP

NO TRATAMENTO PREVENTIVO E CURATIVO
DAS INFECÇÕES CUTÂNEAS

POMADA DE PENICILINA RHODIA

Piodermites — Furunculose — Panarício — Antraz
Foliculite — Sicose — Impetigem — Linfangite
Blefarite — Rachaduras dos seios e mastites
Úlceras varicosas — Eczemas infetados e queimaduras
Infecções genitais externas — Feridas infetadas ou não
Para prevenir a infecção de quaisquer lesões cutâneas expostas a infecções: escoriações, picadas, feridas acidentais ou cirúrgicas.

★

TUBO DE 25 g, CONTENDO
125.000 UNIDADES DE PENICILINA G POTÁSSICA

Rhodia

A marca de confiança

RHODIA

Caixa Postal 8095 – São Paulo, SP

R-20-158

Os ANAIS BRASILEIROS DE DERMATOLOGIA E SIFILOGRAFIA, de propriedade e órgão oficial da Sociedade Brasileira de Dermatologia e Sifilografia, são editados trimestralmente, constituindo, seus quatro números anuais, um volume.

Consta da matéria de sua publicação o Boletim da Sociedade Brasileira de Dermatologia e Sifilografia, contendo o resumo das reuniões realizadas no Rio de Janeiro e nas seções estaduais, da Sociedade.

Sua assinatura anual importa em Cr$ 300,00, para o Brasil, e Cr$ 360,00, para o exterior, incluindo porte. O preço do número avulso é de Cr$ 90,00, na época, e de Cr$ 100,00, quando atrasado.

Tôda a correspondência concernente a publicações ou assinaturas, pagamentos, etc., deverá ser endereçada ao administrador geral, Sr. EDEGARD GOMES, por intermédio da caixa postal 389, Rio de Janeiro (telefones: 32-1347 e 42-6540).

Os trabalhos entregues para publicação passam à propriedade única dos ANAIS BRASILEIROS DE DERMATOLOGIA E SIFILOGRAFIA, que se reservam o direito de julgá-los, aceitando-os ou não, e de sugerir modificações aos seus autores. Os que não forem aceitos serão devolvidos, voltando, conseqüentemente, à propriedade plena dos seus autores. Êsses trabalhos deverão ser dactilografados, em espaço duplo, trazendo no fim a assinatura e o endereço dos autores. As indicações bibliográficas serão anotadas no texto com um número correspondente ao da lista bibliográfica, que virá numerada por ordem de citação e em fôlha à parte, no final do trabalho. Nas indicações bibliográficas deverão ser adotadas as normas do "Quarterly Cummulative Index Medicus", isto é: sobrenome do autor, inicial do nome do autor, título do artigo, nome abreviado do periódico, vulume do mesmo, página, mês (ou dia e mês se o periódico fôr semanal) e ano. A citação de livros será feita na seguinte ordem: autor, título edição, local da publicação, editor, ano, volume e página. Os trabalhos deverão conter, sempre, um resumo da matéria.

As ilustrações que acompanham os artigos não acarretarão ônus para os autores quando não ultrapassarem número razoável; as excedentes, bem como as que forem coloridas, correrão por conta dos autores, que serão consultados sôbre o assunto. As ilustrações deverão ser numeradas, por ordem, e marcadas no verso com o nome dos autores e o título do trabalho.

É vedada a reprodução, sem o devido consentimento dos ANAIS BRASILEIROS DE DERMATOLOGIA " SIFILOGRAFIA, da matéria nos mesmos publicada.

Os ANAIS BRASILEIROS DE DERMATOLOGIA E SIFILOGRAFIA não serão responsáveis nem solidários com os conceitos ou opiniões emitidos na matéria referida.

A abreviatura bibliográfica adotada para os ANAIS BRASILEIROS DE DERMATOLOGIA E SIFILOGRAFIA é: *An. brasil. de dermat. e sif.*

VOL. 33 (1958) — N. 1 (março)

TRABALHOS ORIGINAIS:

Págs.

Leisbmaniose tegumentar queloidiana, com lesões ósseas — **Domingos Silva** 3

Hidradenoma de vulvae perianus — **Achiléa C. Lisbôa** 9

BOLETIM DA SOC. BRASIL. DE DERMAT. E SIF.: 17

ANÁLISES: 33

NOTICIAS: 36

Outra

Novidade!

absoluta em Cortisonoterapia!

para as desordens dermatológicas

Dermo-Cortison

LOÇÃO

O QUE É: DERMO-CORTISON LOÇÃO é uma suspensão emoliente de Hidrocortisona acetato (Kendall's) composto F a 0.5% em veículo hidrófilo com 0.25% de petroleína líquida.

EFEITOS COLATERAIS: Nenhum!

INDICAÇÕES:

- Dermatites (atópicas, eczematosas e de contato)
- Dermatites das mãos
- Neurodermatites
- Líquen simples crônico
- Eczemas (atópicas, desidróticas estásicas)
- Sicose numular ou disforme
- Eczema infantil
- Prurido ano-genital

SUPRE MAIS...

Dermo-Cortison

(POMADA DÉRMICA)

Hydrocortisona + Neomicina

LABORATÓRIOS QUIMIOFARMA SOC. LTDA.

Estabelecimento Científico Industrial de Produtos Farmacêuticos

Avenida Brigadeiro Luiz Antônio, 1858 — São Paulo — Brasil

Batista de Souza & Cia. Editôres — Rua do Livramento n.º 103 — Rio